

# Artigo Original

## Edema pulmonar hidrostático: aspectos na tomografia computadorizada de alta resolução\*

### Hydrostatic pulmonary edema: high-resolution computed tomography aspects

CLÁUDIA MARIA CUNHA RIBEIRO<sup>1</sup>, EDSON MARCHIORI<sup>2</sup>, ROSANA RODRIGUES<sup>3</sup>, EMERSON GASPARETTO<sup>4</sup>,  
ARTHUR SOARES SOUZA JÚNIOR<sup>5</sup>, DANTE ESCUISSATO<sup>6</sup>, LUIZ FELIPE NOBRE<sup>7</sup>, GLÁUCIA ZANETTI<sup>8</sup>,  
CÉSAR DE ARAUJO NETO<sup>9</sup>, KLAUS IRION<sup>10</sup>

#### RESUMO

**Objetivo:** A proposta deste estudo foi caracterizar por meio de tomografia computadorizada de alta resolução do tórax as principais alterações pulmonares do edema pulmonar hidrostático. **Métodos:** Foram analisadas, retrospectivamente, as tomografias de quinze pacientes com quadro clínico de edema pulmonar hidrostático, divididos em cinco principais grupos etiológicos: insuficiência cardíaca congestiva, valvulopatia mitral aguda, infarto agudo do miocárdio, miocardite e mediastinite fibrosante, tendo sido sete pacientes classificados no primeiro grupo e dois em cada um dos demais. **Resultados:** Os principais achados do edema hidrostático foram opacidades em vidro fosco (100%), espessamento dos septos interlobulares (100%), derrame pleural (87%) e espessamento do interstício peribroncovascular (80%). Outros achados menos comuns foram aumento do calibre dos vasos, consolidações e nódulos do espaço aéreo. **Conclusão:** O padrão predominante encontrado nos pacientes estudados foi o de opacidades em vidro fosco associadas a espessamento dos septos interlobulares (padrão de pavimentação em mosaico), com derrame pleural bilateral, predominante à direita.

**Descritores:** Edema pulmonar; Tomografia computadorizada por raios x; Pneumopatias

#### ABSTRACT

**Objective:** This study aimed to use high-resolution computed tomography scans of the chest to characterize the principal alterations occurring in cases of hydrostatic pulmonary edema. **Methods:** A retrospective analysis was made of the tomography scans of 15 patients presenting clinical profiles of hydrostatic pulmonary edema. The cases were divided into five groups by etiology: congestive heart failure (n = 7); acute mitral valve disease (n = 2); acute myocardial infarction (n = 2); myocarditis (n = 2); and fibrosing mediastinitis (n = 2). **Results:** The principal findings in the cases of hydrostatic pulmonary edema were ground-glass opacities (in 100%), interlobular septal thickening (in 100%), pleural effusion (in 87%) and peribronchovascular interstitial thickening (in 80%). Other, less common, findings were increased blood vessel diameter, consolidations and air-space nodules. **Conclusion:** The predominant pattern found in the patients studied was that of ground-glass opacities accompanied by interlobular septal thickening (mosaic attenuation pattern) and bilateral (predominantly right-sided) pleural effusion.

**Keywords:** Pulmonary edema; Tomography, X-ray computed; Lung diseases

\* Trabalho realizado no Serviço de Radiologia do Hospital Universitário Clementino Fraga Filho da Universidade Federal do Rio de Janeiro - UFRJ - Rio de Janeiro (RJ) Brasil.

1. Mestranda em Radiologia da Universidade Federal do Rio de Janeiro - UFRJ - Rio de Janeiro (RJ) Brasil.

2. Professor Titular de Radiologia da Universidade Federal Fluminense - UFF; Coordenador Adjunto do Curso de Pós-Graduação em Radiologia da Universidade Federal do Rio de Janeiro - UFRJ.

3. Médica do Serviço de Radiodiagnóstico do Hospital Universitário Clementino Fraga Filho da Universidade Federal do Rio de Janeiro - UFRJ - Rio de Janeiro (RJ) Brasil.

4. Professor Adjunto de Radiologia da Universidade Federal do Rio de Janeiro - UFRJ - Rio de Janeiro (RJ) Brasil.

5. Professor Adjunto de Radiologia da Faculdade de Medicina de São José do Rio Preto - FAMERP - São José do Rio Preto (SP) Brasil.

6. Professor Assistente de Radiologia da Universidade Federal do Paraná - UFPR - Londrina (PR) Brasil.

7. Professor Assistente de Radiologia de Universidade Federal de Santa Catarina - UFSC - Florianópolis (SC) Brasil.

8. Professora de Pneumologia da Faculdade de Medicina de Petrópolis - FMP - Petrópolis (RJ) Brasil.

9. Professor Assistente de Radiologia da Universidade Federal da Bahia - UFBA - Salvador (BA) Brasil.

10. Professor do Programa de Pós-Graduação em Medicina da Universidade Federal do Rio Grande do Sul - UFRS; Médico do *The Pennine Acute Hospitals NHS Trust*, Manchester, Inglaterra.

Endereço para correspondência: Edson Marchiori. Rua Thomaz Cameron, 438. Valparaíso - CEP: 25685-120, Petrópolis, RJ, Brasil.

Recebido para publicação em 18/11/05. Aprovado, após revisão, em 13/2/06.

## INTRODUÇÃO

Edema pulmonar é uma condição patológica freqüente e ocorre quando a taxa de produção de fluido intersticial excede a capacidade pulmonar de eliminação desse líquido, levando a um acúmulo do mesmo. O edema pulmonar pode ser resultado de aumento da produção extravascular de líquido ou da incapacidade de retirada do líquido intersticial.<sup>(1-4)</sup>

O edema pulmonar pode ser classificado em quatro tipos: edema hidrostático, edema por aumento de permeabilidade, com ou sem dano alveolar difuso, e edema misto, que é a associação dos dois mecanismos (aumento da pressão hidrostática e da permeabilidade capilar pulmonar).<sup>(1,3)</sup> Neste estudo foram avaliados somente os achados tomográficos de edema pulmonar hidrostático.

O edema hidrostático é caracterizado por um mecanismo transudativo e a insuficiência cardíaca é a causa mais comum.<sup>(1,5)</sup> Existem outras causas, porém em menor prevalência, que levam a obstruções venosas pulmonares e cursam com edema hidrostático.<sup>(1,3,5)</sup>

Os aspectos radiológicos do edema hidrostático foram bastante estudados, porém os achados tomográficos, principalmente os de alta resolução, foram pouco explorados e seu conhecimento é importante para o diagnóstico diferencial com outras doenças pulmonares, para se evitar, em algumas circunstâncias, a realização de biópsias pulmonares desnecessárias.<sup>(6)</sup> Os achados tomográficos atualmente descritos na literatura são semelhantes aos presentes em outras doenças pulmonares. Logo, a inserção do edema pulmonar no diagnóstico diferencial, nestes casos, pode fornecer subsídios ao clínico para o diagnóstico final correto.

Este estudo teve como objetivo descrever as alterações pulmonares no edema hidrostático observadas na tomografia computadorizada de alta resolução de tórax.

## MÉTODOS

Foi realizado estudo retrospectivo, baseado na pesquisa dos arquivos radiológicos de cinco instituições médicas do Estado do Rio de Janeiro: Hospital Universitário Clementino Fraga Filho, Hospital Barra D'Or, Hospital Copa D'Or, Hospital Central do Exército e Hospital de Clínicas Mário

Lioni. Foram reunidas tomografias de alta resolução do tórax de 15 pacientes com edema pulmonar de origem hidrostática de diversas etiologias, avaliados no período de 2000 a 2005.

Dez pacientes eram do sexo masculino e cinco do feminino. A idade, na época do diagnóstico, variou de 15 a 90 anos, com média de 54,7 anos e mediana de 57 anos. Quanto à distribuição em relação à faixa etária, o maior número de pacientes encontrava-se na quinta década de vida.

Dos 15 pacientes estudados, em sete o edema foi decorrente de cardiopatias adquiridas crônicas, comprovadas por dados clínicos e com melhora após tratamento específico para edema pulmonar cardiogênico. Alguns pacientes tiveram confirmação ecocardiográfica, através de baixa fração de ejeção do ventrículo esquerdo. Ocorreram dois casos de edema pulmonar secundário a miocardite aguda, com diagnóstico baseado em dados clínicos, laboratoriais e ecocardiográficos. Dois casos de edema pulmonar foram decorrentes de valvulopatia aguda por ruptura de cordoalha mitral, confirmada com ecocardiograma transtorácico e cirurgicamente, um por alteração mixomatosa valvar e o outro decorrente de infarto agudo do miocárdio, ambos classificados em um grupo isolado (valvulopatia aguda). Houve dois casos de infarto agudo do miocárdio com diagnóstico clínico, laboratorial e eletrocardiográfico. Dentre os dois casos de mediastinite fibrosante, um obteve confirmação histológica após biópsia a céu aberto, sendo secundária a histoplasmose. O segundo caso não teve confirmação histológica. No entanto, a história clínico-epidemiológica foi muito sugestiva de histoplasmose, tendo sido feito, então, diagnóstico de presunção.

Todos os pacientes realizaram tomografia computadorizada do tórax em aparelhos helicoidais, sendo eles: aparelho da marca *Siemens*, modelo *Somatom Plus 4*, no Hospital Barra D'Or; aparelho *Siemens*, modelo *Somatom Balance*, no Hospital Universitário Clementino Fraga Filho e no Hospital de Clínicas Mário Lioni; aparelho *Toshiba*, modelo *Asteion*, no Hospital Universitário Clementino Fraga Filho; aparelho GE, modelo *Light Speed*, no Hospital Copa D'Or; e aparelho *Philips*, modelo *Secura Release 1.3*, no Hospital Central do Exército.

As tomografias foram realizadas com técnica de alta resolução, com espessura de corte de 1 e 2 mm. Na documentação dos exames foram utilizadas janelas apropriadas para pulmão e, em alguns,

a janela para mediastino. Não foi administrado meio de contraste venoso em nenhum dos pacientes. Cortes complementares em decúbito ventral foram realizados em alguns pacientes.

Os exames foram avaliados por dois radiologistas, de forma independente, e as decisões finais foram obtidas por consenso.

Os exames foram analisados quanto à presença ou ausência de alterações parenquimatosas e não parenquimatosas, utilizando-se um protocolo pre-estabelecido de análise. Os padrões estudados foram: opacidades em vidro fosco, espessamento de septos interlobulares, pavimentação em mosaico, espessamento do interstício peribroncovascular, consolidação, nódulos do espaço aéreo, derrame pleural e calibre vascular. Os achados foram identificados e classificados segundo o Consenso Brasileiro sobre a Terminologia dos Descritores de Tomografia Computadorizada do Tórax, da Sociedade Brasileira de Pneumologia e Tisiologia,<sup>(7)</sup> e o Glossário de Termos da Sociedade Fleischner.<sup>(8)</sup>

## RESULTADOS

Os achados tomográficos parenquimatosos mais freqüentes foram: opacidades em vidro fosco (n = 15; 100%), espessamento de septos interlobulares (n = 15; 100%), espessamento peribroncovascular (n = 12; 80%) e padrão de pavimentação em mosaico (n = 10; 66%). Outros achados menos comuns foram as consolidações (n = 5; 33%) e os nódulos do espaço aéreo (n = 3; 20%). Dos achados não parenquimatosos, o derrame pleural foi o mais freqüente (n = 13; 87%), seguido do aumento do calibre dos vasos (n = 7; 46%) (Tabela 1).

TABELA 1

Achados tomográficos no edema hidrostático

Achados tomográficos	Pacientes (n = 15)	%
Opacidades em vidro fosco	15	100
Espessamento de septos interlobulares	15	100
Derrame pleural	13	87
Espessamento peribroncovascular	12	80
Pavimentação em mosaico	10	67
Aumento do calibre vascular	7	47
Consolidações	5	33
Nódulos do espaço aéreo	3	20

Opacidades em vidro fosco e espessamento de septos interlobulares foram os achados mais comuns, ocorrendo em 100% dos casos (Figuras 1 e 2).

Com relação às opacidades em vidro fosco, em 13 casos tinham distribuição bilateral e somente em dois eram unilaterais, ambos em pacientes com mediastinite fibrosante comprometendo veias pulmonares à direita e, conseqüentemente, com acometimento pulmonar direito.

O espessamento dos septos interlobulares ocorreu bilateralmente em 13 casos (Figuras 1, 2, 3 e 4) e

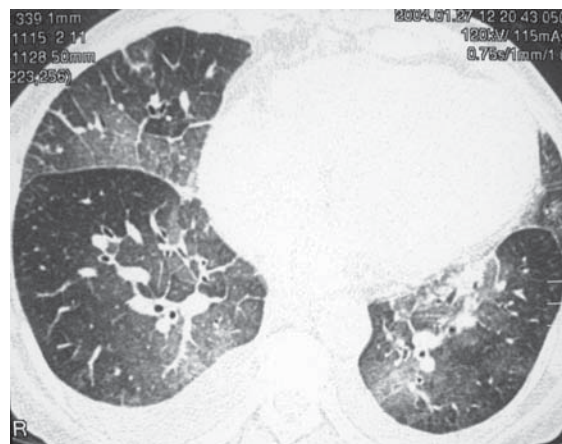

Figura 1 - Tomografia computadorizada de alta resolução, com corte nas bases pulmonares, com janela de pulmão, em paciente com insuficiência cardíaca congestiva, mostrando opacidades em vidro fosco e espessamento septal interlobular liso, com padrão de pavimentação em mosaico, além de derrame pleural bilateral

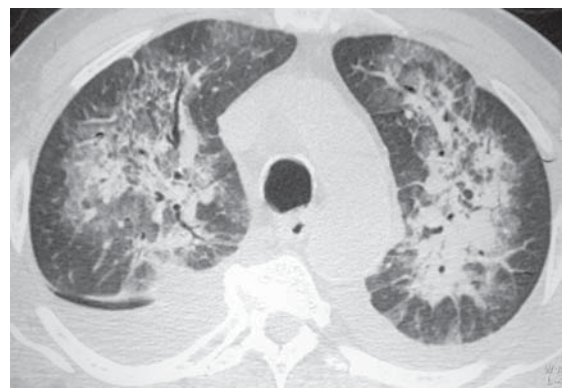

Figura 2 - Tomografia computadorizada de alta resolução, com corte no nível da croça da aorta, com janela de pulmão, evidenciando consolidações associadas a opacidades em vidro fosco e espessamento septal liso, além de derrame pleural bilateral, em paciente com infarto agudo do miocárdio. Observar a distribuição medular das opacidades

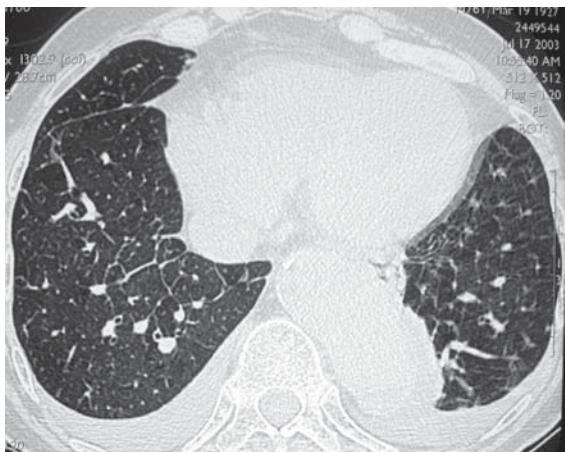


Figura 3 - Tomografia computadorizada de alta resolução, com corte nas bases pulmonares, com janela de pulmão, mostrando espessamento septal liso, no lobo inferior direito, aumento do calibre vascular e derrame pleural bilateral, em paciente com insuficiência cardíaca congestiva. Observar aneurisma da aorta descendente

unilateralmente em dois, também nos pacientes com mediastinite fibrosante. Em todos os casos o espessamento era do tipo liso.

Todos os casos de espessamento dos septos interlobulares (100%) estavam associados à presença de opacidades em vidro fosco. No entanto, o padrão de pavimentação em mosaico foi observado somente em 10 casos (66%) (Figura 1).

O espessamento do interstício peribroncovascular foi observado em 12 casos (80%), sendo bi-

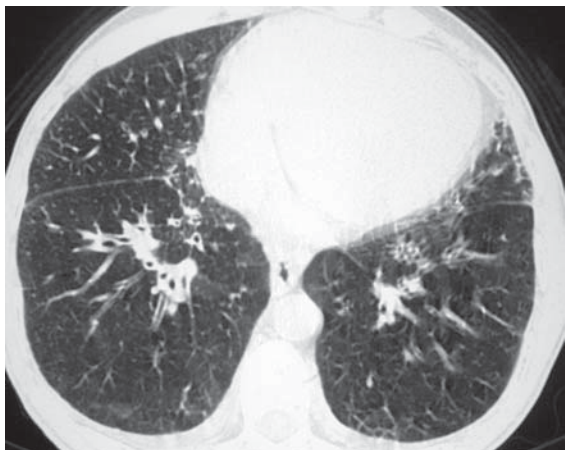


Figura 4 - Tomografia computadorizada de alta resolução, com corte no terço inferior dos pulmões, com janela de pulmão, mostrando espessamento do interstício peribroncovascular e discreto espessamento de septos interlobulares, mais evidente no lobo médio

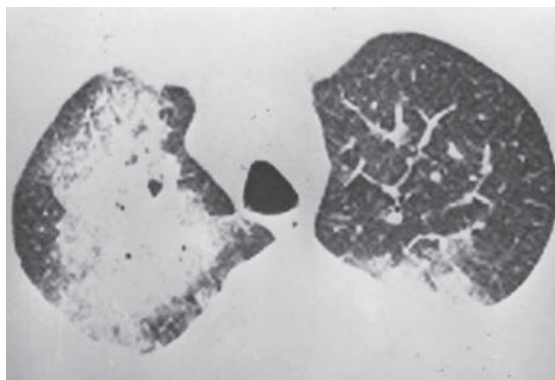


Figura 5 - Tomografia computadorizada de alta resolução, com corte no nível dos lobos superiores, com janela de pulmão, mostrando consolidações assimétricas predominando no lobo superior direito, em paciente com ruptura de cordoalha mitral. Notam-se, também, opacidades em vidro fosco adjacentes às consolidações

lateral em 10 (Figura 4) e unilateral em dois deles (casos de mediastinite fibrosante).

A presença de consolidação foi um achado pouco freqüente, tendo sido encontrada em apenas cinco pacientes (33%) (Figuras 2 e 5). Todos apresentavam consolidações bilaterais, sendo em dois deles de distribuição assimétrica, com aspecto em “asa de morcego” e predomínio no lobo superior direito (casos de ruptura de cordoalha da válvula mitral) (Figura 5).

Nódulos do espaço aéreo foram encontrados em três pacientes (20%), todos com atenuação em vidro fosco e medindo menos que 1 cm.

Derrame pleural foi o terceiro achado tomográfico geral mais comum e, dentre os não parenquimatosos, foi o mais freqüente, tendo sido encontrado em 13 pacientes (87%), e ocorrido predominantemente de forma bilateral ( $n = 11$ ) (Figuras 1, 2 e 3). Dentre os 11 casos de derrame bilateral, nove pacientes tinham derrame pleural assimétrico, com predomínio à direita. Em dois casos foi encontrado derrame pleural somente à direita.

O calibre vascular mostrou-se aumentado em sete casos (44%) (Figura 3).

Nos dois pacientes com mediastinite fibrosante, foram observadas massas mediastinais calcificadas, causando redução do calibre de estruturas mediastinais, inclusive de veias pulmonares direitas.

## DISCUSSÃO

O edema pulmonar é uma condição freqüente, decorrente de numerosas doenças, cujo diagnóstico

correto se baseia em estratégias bem definidas. Existem na literatura várias discussões e consensos sobre o diagnóstico clínico dos edemas pulmonares. No entanto, pouco se encontra sobre os achados de imagem, principalmente quando relacionados à tomografia computadorizada do tórax e, em particular, à de alta resolução.

Atualmente, há uma classificação mais completa do edema pulmonar em quatro tipos: edema hidrostático, edema por aumento de permeabilidade, com ou sem dano alveolar difuso, e edema misto, que é a associação dos dois mecanismos (aumento da pressão hidrostática e da permeabilidade capilar pulmonar).<sup>(1,3)</sup>

O edema hidrostático é secundário a elevações da pressão hidrostática capilar, com preservação da permeabilidade normal seletiva do endotélio capilar e das barreiras do epitélio alveolar. A elevação da pressão hidrostática pode ser decorrente de lesões obstrutivas das veias pulmonares, átrio esquerdo ou valva mitral, ou de disfunção do ventrículo esquerdo, sendo a causa mais comum a redução da complacência do ventrículo esquerdo e o aumento da pressão diastólica final, que é transmitida retrogradamente até a microcirculação venosa pulmonar.<sup>(3,5)</sup>

Classicamente são reconhecidas duas fases fisiopatológicas e radiológicas do edema pulmonar hidrostático: edema intersticial e edema alveolar.<sup>(1,3,6,9)</sup> A primeira fase é caracterizada por edema intersticial, que é secundário à transudação do fluido do espaço vascular para o interstício, devida ao aumento da pressão capilar. Com a progressão do aumento pressórico, há extravasamento de líquido para os espaços alveolares. O fluido no interior dos alvéolos é de baixo conteúdo protéico quando comparado ao plasma, sendo que a barreira do endotélio capilar se mantém íntegra.

As alterações radiológicas derivadas do aumento da pressão capilar hidrostática são divididas em três estágios: congestão vascular pulmonar, edema intersticial e edema alveolar.<sup>(3)</sup> Existem, no entanto, fatores que dificultam a correlação entre os achados radiológicos e os níveis pressóricos capilares pulmonares. Sabe-se que o movimento de líquido nos espaços pulmonares se faz de forma lenta. Logo, a pressão hidrostática pode estar elevada, mas os achados radiológicos não estarem ainda evidentes. O oposto também é verdadeiro: pacientes com melhora dos níveis pressóricos capilares pulmonares

que ainda não mobilizaram o líquido pulmonar irão apresentar imagens de edema com níveis pressóricos normais.<sup>(1,10)</sup>

Apesar de a congestão vascular pulmonar ser o achado mais precoce, a sua observação nas radiografias de tórax é limitada, já que se trata de uma avaliação subjetiva e há a necessidade de um posicionamento adequado do paciente, em ortostase. A sua verificação é feita pela observação do número e do calibre dos vasos nas zonas pulmonares superior e inferior, equidistantes do hilo pulmonar. A utilização de exames prévios, para comparação, aumenta a detecção deste sinal.<sup>(3)</sup>

Na tomografia computadorizada de alta resolução, as artérias e as veias tornam-se mais calibradas e são mais facilmente reconhecidas nas regiões perihilares, onde o calibre das artérias é, normalmente, semelhante ao dos seus respectivos brônquios.<sup>(3,9)</sup>

A segunda fase de evolução do edema hidrostático é o edema intersticial, que provoca o espessamento do interstício peribroncovascular (forma central de drenagem do fluido) que, na radiografia do tórax, mostra-se como uma má definição dos vasos pulmonares e aparente espessamento de paredes brônquicas (bainha peribrônquica).<sup>(3)</sup> Na tomografia computadorizada de alta resolução o aspecto é de brônquios de paredes espessadas e aparente aumento do calibre de vasos pulmonares centrais e periféricos.<sup>(9)</sup> Com a manutenção do aumento da pressão intersticial, há o aparecimento dos septos interlobulares, que estão espessados por infiltração líquida. Outro aspecto encontrado no edema intersticial é a presença de opacidades em vidro fosco.<sup>(1,3,9,11)</sup>

Quando o líquido atinge o espaço alveolar, caracterizando a última fase do edema hidrostático (edema alveolar), ocorre formação de pequenos nódulos ou áreas acinares que tendem à confluência, para formar consolidações francas, definidas e bilaterais, predominando nas porções centrais e inferiores dos pulmões, por provável fator gravitacional.<sup>(1,3)</sup>

Edema pulmonar hidrostático que ocorre de forma súbita pode apresentar-se como um padrão distinto denominado "asa de morcego" ou "asa de borboleta". O aumento pressórico ocorre de forma brusca, havendo passagem rápida da primeira fase (intersticial) para a segunda (alveolar), de forma que a primeira não é vista radiologicamente. Este

aspecto ocorre principalmente nos casos de infarto agudo do miocárdio, ruptura de cordoalha ou infarto da musculatura papilar e insuficiência renal.<sup>(3,12)</sup>

Podem ser encontrados achados radiológicos associados, que reforçam o diagnóstico de edema pulmonar, sendo os principais a cardiomegalia e o derrame pleural. A cardiomegalia é um achado radiológico usual, pois a causa mais freqüente de edema pulmonar hidrostático é a disfunção ventricular esquerda. Este achado em geral está ausente quando o edema hidrostático é decorrente de anormalidades venosas pulmonares, estenose mitral pura, infarto agudo do miocárdio em fase aguda ou regurgitação mitral aguda.<sup>(3)</sup> Na tomografia computadorizada do tórax a avaliação das dimensões cardíacas é definida nos planos axiais, no maior diâmetro perpendicular ao longo eixo da cavidade. A principal medida cardíaca no edema pulmonar é a do átrio esquerdo, que é definida como o maior eixo transversal ao nível das veias pulmonares e da emergência aórtica, tendo-se como normal o valor de 6,6 cm mais ou menos o desvio-padrão de 1 cm.<sup>(13)</sup>

O derrame pleural é um achado freqüente, principalmente nos casos graves de edema pulmonar hidrostático. Acredita-se que o derrame pleural é mais freqüente e de maior volume à direita. No entanto, pode se apresentar à esquerda ou ser bilateral.<sup>(3)</sup>

Neste estudo foram avaliados 15 pacientes com edema pulmonar hidrostático. Destes, sete tinham como doença de base cardiopatias adquiridas crônicas (47%). Os outros oito pacientes foram classificados em quatro grupos, cada qual com dois pacientes: infarto agudo do miocárdio, valvulopatia aguda com ruptura de cordoalha mitral, miocardiopatia aguda e mediastinite fibrosante por histoplasiose, com redução do calibre de veias pulmonares e aumento da pressão hidrostática unilateralmente. A mediastinite fibrosante pode ter diversas causas, sendo a mais freqüente a infecção pelo *Histoplasma capsulatum*.<sup>(14-15)</sup>

Opacidades em vidro fosco foram vistas em todos os 15 pacientes (100%), sendo bilaterais em 13 casos. Somente nos dois pacientes com mediastinite fibrosante as opacidades em vidro fosco foram unilaterais. Em outro estudo<sup>(9)</sup> foram observadas opacidades em vidro fosco em seis de sete pacientes com edema hidrostático.

A presença de espessamento dos septos interlobulares foi um achado comum, associado ao edema hidrostático, ocorrendo em 100% dos pa-

cientes, e correspondendo à via intersticial de drenagem do excesso de fluido pulmonar. Em 13 pacientes o achado foi bilateral (87%), e em dois foi unilateral (13%). O espessamento dos septos interlobulares teve aspecto liso em todos os casos (100%). Em outro estudo,<sup>(9)</sup> de quatro pacientes, somente um mostrou aspecto nodular, por provável aumento do calibre de veias septais. O espessamento nodular dos septos interlobulares é um achado freqüente em uma série de doenças, particularmente na sarcoidose e na linfangite carcinomatosa.<sup>(16)</sup>

O espessamento septal não foi encontrado isoladamente. Em todos os casos em que estava presente havia também opacidades em vidro fosco, sendo que em 67% deles se configurava o aspecto em pavimentação em mosaico (10 casos). Em outro estudo,<sup>(9)</sup> o espessamento septal interlobular também não foi observado como achado tomográfico isolado. Sua presença estava intimamente relacionada à existência de espessamento do interstício peribroncovascular.

Dentre os achados de imagem, o derrame pleural foi um dos mais freqüentemente associados ao edema hidrostático, ocorrendo em 13 casos. Ele era bilateral em 12, sendo assimétrico, com predomínio à direita, em 10 deles. A associação entre derrame pleural e edema hidrostático está consolidada na literatura. Alguns autores<sup>(9)</sup> relataram derrame pleural em quatro de sete pacientes com edema hidrostático, sendo que a maioria dos derrames foi unilateral, à direita, com apenas um caso bilateral. No nosso estudo, somente os casos de mediastinite fibrosante mostravam derrame pleural unilateral.

O espessamento do interstício peribroncovascular foi visto em 12 pacientes (80%), sendo bilateral e liso em 10 casos. Nos dois casos de mediastinite fibrosante o espessamento peribroncovascular foi unilateral. Sua identificação é feita pelo aparente aumento da espessura das paredes brônquicas. A presença do espessamento do interstício peribroncovascular reflete, nos pacientes com edema hidrostático, a drenagem do líquido por vias intersticiais centrais.<sup>(3)</sup> Em outro estudo,<sup>(9)</sup> o espessamento foi achado na tomografia computadorizada de alta resolução em quatro de sete pacientes.

O aumento do calibre vascular foi identificado em sete pacientes (47%). Alguns autores<sup>(3)</sup> consideram o aumento do calibre vascular um achado

precoce no edema hidrostático, na avaliação das radiografias torácicas. No entanto, sua caracterização é difícil. A tomografia permite medir o aumento do diâmetro vascular de forma mais direta, comparando o diâmetro do vaso com o do brônquio correspondente. Outros autores<sup>(9)</sup> também observaram aumento do calibre vascular em quatro de seus sete pacientes com edema hidrostático.

As consolidações foram vistas em somente cinco pacientes. Este fato pode ser justificado pelo fato de a grande maioria dos casos ser de pacientes com menor gravidade, provavelmente nas fases intersticial e alveolar precoces do edema pulmonar. O aparecimento das consolidações ocorre nas fases mais tardias do edema alveolar, quando os níveis pressóricos hidrostáticos se elevam o suficiente para promover preenchimento dos espaços aéreos.<sup>(3,19)</sup> Em outro estudo,<sup>(9)</sup> não foram identificadas consolidações nos pacientes com edema hidrostático.

Observamos consolidações com distribuição em "asa de morcego" em dois pacientes com ruptura aguda de cordoalha mitral, um por degeneração mixomatosa e o outro por infarto agudo do miocárdio. Segundo alguns autores,<sup>(1)</sup> este aspecto em "asa de morcego" somente aparece nos casos agudos de edema pulmonar hidrostático. O aspecto da imagem é de consolidação que poupa a periferia dos pulmões. Nestes casos de ruptura da cordoalha mitral foi observada assimetria da consolidação, com predomínio no lobo superior direito. Outros autores<sup>(18)</sup> relataram quatro casos de regurgitação mitral com edema assimétrico, no lobo superior direito. Outros ainda<sup>(19)</sup> determinaram uma frequência de 9% de acometimento do lobo superior direito em pacientes com refluxo mitral. O sangue refluído direciona-se para a parede posterior do átrio esquerdo, onde está a entrada da veia pulmonar superior direita, determinando edema mais acentuado no território drenado por esta veia.<sup>(18,20)</sup>

O diagnóstico diferencial de edema pulmonar assimétrico com outras doenças que se apresentam como consolidações pulmonares é fundamental para a condução terapêutica. A presença de achados tomográficos compatíveis com edema hidrostático (opacidades em vidro fosco e espessamento de septos interlobulares e do interstício peribroncovascular) no parênquima pulmonar que não está consolidado sugere o diagnóstico de edema pulmonar.<sup>(18)</sup> Os pacientes deste estudo com consolidações assimétricas predominando no lobo supe-

rior direito também demonstravam espessamento de septos interlobulares e do interstício peribroncovascular, opacidades em vidro fosco, aumento do calibre dos vasos pulmonares e pavimentação em mosaico.<sup>(3)</sup>

Da mesma forma que as consolidações, a presença de nódulos do espaço aéreo não foi expressiva, ocorrendo em apenas três casos, pois eles refletem a fase alveolar mais tardia do edema hidrostático. Segundo alguns autores,<sup>(1)</sup> no edema alveolar formam-se, inicialmente, opacidades nodulares que confluem para originar consolidações pulmonares.

Uma das dificuldades deste trabalho foi a comparação dos achados observados nos exames por nós estudados com os relatos da literatura, principalmente quando as alterações foram avaliadas quanto à extensão e suas características. Estudos realizados para avaliação de imagem do edema pulmonar não exploram devidamente os aspectos de imagem, sendo a clínica e a fisiopatologia os principais focos das discussões. Ademais, devido às características próprias da doença, nenhum paciente foi submetido à biópsia pulmonar e, portanto, não foi possível a correlação anatomopatológica com os achados de imagem.

Outra deficiência deste trabalho foi o pequeno número de casos estudados, pela impossibilidade de se conduzir para o serviço de radiologia pacientes muitas vezes graves, em uso de próteses ventilatórias, ou pela própria incapacidade do paciente lúcido em se manter em decúbito dorsal durante a aquisição das imagens. Neste estudo não foi possível avaliar adequadamente o volume cardíaco, já que seria necessário que todos os pacientes apresentassem estudo do tórax com janela para mediastino, o que não ocorreu por se tratar de um estudo retrospectivo.

Apesar da importância de caracterizar os achados tomográficos dos diversos tipos de edema pulmonar, este trabalho não teve como objetivo estabelecer o exame tomográfico do tórax como rotina ou protocolo no diagnóstico do edema pulmonar. No presente momento, o diagnóstico é, na maioria das vezes, baseado em dados clínicos e nas radiografias convencionais do tórax. No entanto, a familiaridade com os aspectos tomográficos do edema pulmonar hidrostático é essencial para confirmar ou sugerir o diagnóstico, além de poder servir como parâmetro para a elaboração de diagnósticos diferenciais.

## REFERÊNCIAS

1. Gluecker T, Capasso P, Schnyder P, Gudinchet F, Schaller MD, Revelly JP, et al. Clinical and radiologic features of pulmonary edema. *Radiographics*. 1999;19(6):1507-31; discussion 1532-3.
2. Guyton AC, Hall JE. Circulação pulmonar, edema pulmonar, derrame pleural. In: Guyton AC, Hall JE. *Tratado de fisiologia médica*. 9a edição. Rio de Janeiro: Guanabara Koogan; 1997. p.445-52.
3. Morgan PW, Goodman LR. Pulmonary edema and adult respiratory distress syndrome. *Radiol Clin North Am*. 1991;29(5):943-63. Erratum in: *Radiol Clin North Am*. 1991;29(6):ix.
4. Smith WS, Matthay MA. Evidence for a hydrostatic mechanism in human neurogenic pulmonary edema. *Chest*. 1997;111(5):1326-33.
5. Calenoff L, Kruglik GD, Woodruff A. Unilateral pulmonary edema. *Radiology*. 1978;126(1):19-24.
6. Grover M, Slutsky RA, Higgins CB, Shabetai R. Extravascular lung water in patients with congestive heart failure. Difference between patients with acute and chronic myocardial disease. *Radiology*. 1983;147(3):659-62.
7. Pereira-Silva JL, Kavakama J, Terra Filho M, Porto NS, Souza Jr AS, Marchiori E, et al. Consenso brasileiro sobre a terminologia dos descritores de tomografia computadorizada do tórax. *J Bras Pneumol*. 2005;31(2):149-56.
8. Austin JH, Muller NL, Friedman PJ, Hansell DM, Naidich DP, Remy-Jardin M, et al. Glossary of terms for CT of the lungs: recommendations of the Nomenclature Committee of the Fleischner Society. *Radiology*. 1996;200(2):327-31.
9. Storto ML, Kee ST, Golden JA, Webb WR. Hydrostatic pulmonary edema: high-resolution CT findings. *AJR Am J Roentgenol*. 1995;165(4):817-20.
10. Milne EN. Hydrostatic versus increased permeability pulmonary edema. *Radiology*. 1989 Mar;170(3 Pt 1):891-4.
11. Scillia P, Delcroix M, Lejeune P, Melot C, Struyven J, Naeije R, et al. Hydrostatic pulmonary edema: evaluation with thin-section CT in dogs. *Radiology*. 1999;211(1):161-8.
12. Aberle DR, Wiener-Kronish JP, Webb WR, Matthay MA. Hydrostatic versus increased permeability pulmonary edema: diagnosis based on radiographic criteria in critically ill patients. *Radiology*. 1988;168(1):73-9.
13. Keats TE, Siström C. Heart and great vessels. In: Keats TE, Siström C. *Atlas of radiologic measurement*. 7th ed. St Louis: Mosby 2001. p.335-59.
14. Sherrick AD, Brown LR, Harms GF, Myers JL. The radiographic findings of fibrosing mediastinitis. *Chest*. 1994;106(2):484-9. Comment in: *Chest*. 2001;120(5):1750-1.
15. Landay MJ, Rollins NK. Mediastinal histoplasmosis granuloma: evaluation with CT. *Radiology*. 1989;172(3):657-9.
16. Webb WR, Muller NL, Naidich DP. *High-resolution CT of the lung*. 3th. ed. Philadelphia: Williams and Wilkins; 2001.
17. Golden FS, Tipton MJ, Scott RC. Immersion, near-drowning and drowning. *Br J Anaesth*. 1997;79(2):214-25.
18. Gurney JW, Goodman LR. Pulmonary edema localized in the right upper lobe accompanying mitral regurgitation. *Radiology*. 1989;171(2):397-9.
19. Schnyder PA, Sarraj AM, Duvoisin BE, Kapenberger L, Landry MJ. Pulmonary edema associated with mitral regurgitation: prevalence of predominant involvement of the right upper lobe. *AJR Am J Roentgenol*. 1993;161(1):33-6.
20. Miyatake K, Nimura Y, Sakakibara H, Kinoshita N, Okamoto M, Nagata S, et al. Localisation and direction of mitral regurgitant flow in mitral orifice studied with combined use of ultrasonic pulsed Doppler technique and two dimensional echocardiography. *Br Heart J*. 1982;48(5):449-58.