

Tratamento cirúrgico de crianças com pneumonia necrosante*

Surgical treatment of children with necrotizing pneumonia

Fernando Luiz Westphal, Luís Carlos de Lima, José Corrêa Lima Netto,
Eugênio Tavares, Edson de Oliveira Andrade, Márcia dos Santos da Silva

Resumo

Objetivo: Descrever os resultados do tratamento cirúrgico de crianças com pneumonia necrosante. **Métodos:** Análise retrospectiva dos prontuários de 20 crianças diagnosticadas com pneumonia necrosante e submetidas ao tratamento cirúrgico nos serviços de cirurgia torácica de dois hospitais na cidade de Manaus (AM) entre março de 1997 e setembro de 2008. Dados referentes a idade, sexo, agente etiológico, motivos da indicação cirúrgica, tipo de ressecção cirúrgica realizada e complicações pós-operatórias foram compilados. **Resultados:** Dos 20 pacientes analisados, 12 (60%) eram do sexo feminino. A média de idade dos pacientes foi de 30 meses. Os agentes etiológicos mais encontrados foram *Staphylococcus aureus*, em 5 pacientes (25%), e *Klebsiella sp.*, em 2 (10%). Os motivos de indicação cirúrgica foram sepse, em 16 pacientes (80%), e fistula broncopleural, em 4 (20%). Os tipos de procedimentos cirúrgicos realizados foram lobectomia, em 12 pacientes (60%), segmentectomia, em 7 (35%), e bilobectomia, em 1 (5%). Além desses procedimentos, 8 pacientes (40%) foram submetidos à descorticação pulmonar. As complicações pós-operatórias foram as seguintes: fistula broncopleural, em 4 pacientes (20%); empiema, em 1 (5%); pneumatocele, em 1 (5%); e flebite em membro superior esquerdo, em 1 (5%). Quatro pacientes (20%) morreram. **Conclusões:** Pacientes com evidências de necrose pulmonar devem ser considerados para a ressecção cirúrgica, que está indicada em casos graves de sepse, fistula broncopleural de alto débito ou insuficiência respiratória aguda que não respondem ao tratamento clínico.

Descritores: Pneumonia; Necrose; Abscesso pulmonar; Empiema pleural.

Abstract

Objective: To describe the results of the surgical treatment of children with necrotizing pneumonia. **Methods:** A retrospective analysis of the medical charts of 20 children diagnosed with necrotizing pneumonia and submitted to surgical treatment between March of 1997 and September of 2008 in the thoracic surgery departments of two hospitals in the city of Manaus, Brazil. We compiled data regarding age, gender, etiologic agent, indications for surgery, type of surgical resection performed, and postoperative complications. **Results:** The mean age of the patients was 30 months. Of the 20 patients studied, 12 (60%) were female. The most common etiologic agents were *Staphylococcus aureus*, in 5 patients (25%), and *Klebsiella sp.*, in 2 (10%). The indications for surgery were sepsis, in 16 patients (80%), and bronchopleural fistula, in 4 (20%). The types of surgical procedures performed were lobectomy, in 12 patients (60%), segmentectomy, in 7 (35%), and bilobectomy, in 1 (5%). There were 8 patients (40%) who also underwent decortication. The postoperative complications were as follows: bronchopleural fistula, in 4 patients (20%); empyema, in 1 (5%); pneumatocele, in 1 (5%); and phlebitis of the left arm, in 1 (5%). Four (20%) of the patients died. **Conclusions:** Surgical resection should be considered in patients with evidence of pulmonary necrosis. Resection is indicated in cases of severe sepsis, high output bronchopleural fistula, or acute respiratory failure that are refractory to clinical treatment.

Keywords: Pneumonia; Necrosis; Lung abscess; Empyema, pleural.

* Trabalho realizado no Departamento de Clínica Cirúrgica, Universidade Federal do Amazonas, Manaus (AM) Brasil.
Endereço para correspondência: Fernando Luiz Westphal. Hospital Universitário Getúlio Vargas, Coordenação de Ensino e Pesquisa.
Avenida Apuriná, 4, Praça 14 de Janeiro, CEP 69020-170, Manaus, AM, Brasil.
Tel 55 92 3305-4764. E-mail: f.l.westphal@uol.com.br
Apoio financeiro: Nenhum.
Recebido para publicação em 08/01/2010. Aprovado, após revisão, em 5/7/2010.

Introdução

A pneumonia necrosante (PN) é uma rara complicação da infecção pulmonar em crianças, sobretudo na era pós-antibiótico.⁽¹⁾ Os termos “gangrena pulmonar”, “abscesso pulmonar” e “PN” se referem à extensa desvitalização do parênquima pulmonar, que atinge todo um segmento ou lobo.⁽²⁾ Mais especificamente, a PN pode ser definida como a consolidação de um segmento pulmonar com necrose em sua periferia, formando múltiplas cavidades visíveis em TC axial de tórax.⁽³⁾

A fisiopatologia da necrose pulmonar ainda não está bem definida. Acredita-se que o processo se inicie com o desenvolvimento de uma infecção invasiva em um paciente suscetível, com um ou mais fatores de risco, tais como resposta imune inadequada, inóculo em grande quantidade e bactérias de maior virulência. A trombose de capilares pulmonares e de vasos centrais, associada ao preenchimento dos alvéolos por resíduos inflamatórios, é o principal fator implicado na redução da oferta de oxigênio para o segmento afetado.⁽²⁾ A obstrução do fluxo sanguíneo para o brônquio proximal acaba por dificultar a chegada do antibiótico à região acometida, além de levar à destruição progressiva e à perda da arquitetura lobar, seguida de septicemia e, possivelmente, do desenvolvimento de fistula broncopleurais (FBP).⁽³⁾

Diferentemente do que ocorre em adultos, a PN na infância apresenta-se com bom prognóstico e, na maioria dos casos, apresenta resolução completa apenas com tratamento clínico.⁽⁴⁾ No entanto, um pequeno número de pacientes pode necessitar de procedimentos invasivos e até mesmo de tratamento cirúrgico, com ressecção de parte do parênquima pulmonar.^(5,6)

O objetivo deste estudo foi descrever os resultados do tratamento cirúrgico da PN em pacientes com processo infeccioso de difícil resposta ao tratamento clínico ou com complicações broncopleurais.

Métodos

Estudo retrospectivo por meio de análise de prontuários de crianças atendidas e submetidas a tratamento cirúrgico no Hospital Universitário Getúlio Vargas e na Sociedade Beneficente Portuguesa, localizados na cidade de Manaus

(AM), no período entre março de 1997 e setembro de 2008. Foram coletados dados referentes ao perfil epidemiológico, etiologia e quadro clínico dos pacientes.

O diagnóstico de PN foi confirmado a partir do quadro clínico e tomográfico dos pacientes. Foram considerados portadores de PN os pacientes com pneumonia progressiva, sem sua resolução apesar do uso de antibioticoterapia ideal, associada a achados laboratoriais de processo inflamatório, como altos níveis de proteína C reativa, e as seguintes características na TC axial: área de consolidação sem perda de volume, imagem radiolúcida dentro dessa área, presença de pneumatocele irregular, solitária ou múltipla, sem nível hidroaéreo ou formação de abscesso.

O critério utilizado para a indicação de toracotomia foi a persistência do processo infeccioso com evolução para sepse, associada a achados tomográficos compatíveis com PN ou com suas complicações, tais como FBP de alto débito ou empiema pleural.

O tipo de ressecção cirúrgica foi decidido no momento da toracotomia exploradora, procurando-se sempre realizar a ressecção de forma mais economicamente possível, considerando-se a gravidade dos pacientes e a necessidade de um procedimento cirúrgico rápido. Quando necessário, foi realizada descorticação pulmonar com limpeza da cavidade pleural. Todas as peças operatórias foram encaminhadas para o exame histopatológico.

Os pacientes foram avaliados quanto a idade, sexo, etiologia, quadro clínico, indicações cirúrgicas, método diagnóstico, tipo de ressecção, evolução pós-operatória, complicações e tempo de internação.

Foi realizada a análise exploratório-descritiva dos dados utilizando-se o software Excel 2007.

O estudo foi aprovado pelo Comitê de Ética em Pesquisa da Universidade Federal do Amazonas (CAAE 0286.0.115.000/07).

Resultados

De um total de 103 pacientes portadores de processo infeccioso pleuropulmonar atendidos no serviço de cirurgia torácica, 20 deles foram submetidos à ressecção pulmonar para o tratamento de PN, sendo que 12 (60%) eram do sexo feminino. A média de idade dos pacientes foi de 30 meses (variação: 10-48 meses). Todos

os pacientes apresentavam tosse produtiva, febre, sinais de desconforto respiratório e áreas de consolidação pulmonar na radiografia de tórax no momento da internação. Em 15 (75%) desses pacientes, a suspeita de PN foi embasada inicialmente por achados de cavidades na radiografia de tórax. Todos os pacientes foram submetidos à TC axial de tórax, que evidenciava múltiplas cavidades de tamanhos diferentes, indicando necrose do parênquima pulmonar. A média do tempo de internação pré-operatória foi de 10 dias. As principais características clínicas e os principais achados radiográficos e tomográficos estão expostos na Tabela 1.

O agente etiológico foi identificado em 11 pacientes (55%), por meio da cultura de líquido e resíduos pleurais, sendo os seguintes agentes mais comuns: *Staphylococcus aureus*, em 5 casos (25%), e *Klebsiella sp.*, em 2 (10%). Os outros agentes identificados foram *Micrococcus sp.*, estreptococos β -hemolíticos, *Staphylococcus epidermidis* e *Mycobacterium tuberculosis*, sendo esse último identificado pelos achados histopatológicos da peça ressecada (Tabela 2).

A indicação cirúrgica foi devido à sepse em 16 pacientes (80%), sendo que desse total, 3 apresentavam, além de sepse, FBP associada, e 8 apresentavam empiema. Em 4 pacientes (20%), a indicação cirúrgica ocorreu devido à presença de FBP apenas (Tabela 2).

Os tipos de cirurgias realizadas foram as seguintes: lobectomia, em 12 casos (60%); segmentectomia, em 7 (35%); e bilobectomia, em 1 (5%). Em 8 casos (40%), além da ressecção, também foi realizada descorticação pulmonar (Tabela 2).

Os cuidados pós-operatórios dos pacientes com PN submetidos à ressecção seguiram os princípios gerais do pós-operatório de cirurgia torácica, com atenção à extubação precoce e ventilação controlada com baixo volume e baixa pressão expiratória final positiva a fim de evitar a hiperdistensão de pneumatoceles remanescentes.

Quanto às complicações cirúrgicas pós-operatórias, a complicação mais comum foi o escape aéreo persistente por FBP, observado em 4 pacientes (20%) que foram submetidos à segmentectomia. As outras complicações foram, em 1 paciente (5%) cada, pneumatocele, empiema e flebite em membro superior esquerdo. Não foram encontradas complicações

Tabela 1 – Principais características clínicas, achados radiológicos e tomográficos.^a

Variáveis	Valores
Idade, meses ^b	30 (10-48)
Sexo feminino	12 (60)
Sepse pré-operatória	16 (80)
Fístula broncopleural pré-operatória	8 (40)
Fístula broncopleural pós-operatória	4 (20)
Empiema pré-operatório	8 (40)
Ventilação mecânica pré-operatória	12 (60)
Tempo de internação pré-operatória, dias ^b	10 (3-21)
Tempo de internação pós-operatória, dias ^b	10 (2-60)
Achados radiográficos	
Consolidação	20 (100)
Cavidade	15 (75)
Derrame pleural	8 (40)
Achados tomográficos	
Consolidação	20 (100)
Perda da arquitetura	14 (70)
Cavidade	20 (100)
Derrame pleural	13 (65)

^aValores expressos em média (%), exceto onde especificado.

^bValores expressos em média (variação).

cirúrgicas pós-operatórias em 9 pacientes (45%), recebendo alta, em média, no 10º dia pós-operatório (Tabela 2). As Figuras 1, 2 e 3 exemplificam, respectivamente, os achados radiológicos, tomográficos e operatórios em 1 paciente submetido à ressecção do segmento seis.

Ocorreram 4 mortes hospitalares (20%). A primeira ocorreu no 2º dia pós-operatório por insuficiência respiratória aguda (IRA); a segunda, por meningite, 60 dias após o procedimento cirúrgico, mas o paciente ainda estava em regime hospitalar; a terceira, por parada cardiorrespiratória no 7º dia pós-operatório; e a última, por hiperdistensão de pneumatocele contralateral no 3º dia pós-operatório, com o paciente ainda em suporte ventilatório invasivo (Tabela 2).

A análise histopatológica de todas as peças operatórias evidenciou necrose do parênquima pulmonar associada a trombose de ramos da artéria pulmonar.

Discussão

A necrose do parênquima pulmonar foi primeiramente descrita através do termo “gangrena pulmonar”, utilizado para descrever

Tabela 2 – Características epidemiológicas, indicações de toracotomia, tipo de procedimento cirúrgico realizado e complicações pós-operatórias nos pacientes estudados.

Pacientes	Idade, meses	Sexo	Agentes etiológicos	Indicação cirúrgica	Tipos de cirurgia	Complicações
1	28	M	<i>Staphylococcus aureus</i>	FBP, IRA	Lobectomia (LSE)	Nenhuma
2	21	F	<i>S. aureus</i>	Sepse, FBP, IRA	Lobectomia (LID)	FBP
3	22	M	Estreptococos β-hemolíticos	FBP, IRA	Segmentectomia (LSD e LID)	FBP
4	10	F	<i>S. aureus</i>	Sepse, FBP, IRA	Segmentectomia (LSE e LIE)	Morte: IRA
5	33	F	Sem crescimento	IRA, empiema	Segmentectomia E + descorticação	Nenhuma
6	40	F	<i>Micrococcus sp.</i>	IRA, empiema	Lobectomia (LID) + descorticação	Nenhuma
7	43	F	<i>S. epidermidis</i>	IRA, seps, empiema	Lobectomia (LM)	Nenhuma
8	26	F	<i>S. aureus</i>	FBP, empiema	Lobectomia (LIE)	Nenhuma
9	48	F	Sem crescimento	Sepse, FBP, IRA	Segmentectomia (LSE) + descorticação	Pneumatocele
10	12	M	Sem crescimento	IRA, seps, empiema	Lobectomia (LSD) + descorticação	FBP
11	28	F	<i>Klebsiella sp.</i>	IRA, seps, empiema	Bilobectomia (LM e LID)	Morte: meningite
12	31	M	<i>Klebsiella sp.</i>	IRA, seps	Lobectomia (LSD) + descorticação	Empiema
13	33	M	Sem crescimento	IRA, seps	Segmentectomia E + descorticação	Nenhuma
14	26	F	Sem crescimento	IRA, seps, empiema	Lobectomia (LSE)	Nenhuma
15	24	M	Sem crescimento	FBP	Lobectomia (LSD) + descorticação	Nenhuma
16	48	M	<i>Mycobacterium tuberculosis</i>	IRA, SHU, seps e FBP	Segmentectomia anterior (LSD)	FBP
17	48	M	Sem crescimento	Sepse, empiema	Lobectomia (LIE) + descorticação	Flebite em MSE
18	19	F	SARM	Empiema, seps	Lobectomia (LM)	Nenhuma
19	43	F	Sem crescimento	Empiema, seps	Segmentectomia D + descorticação	Morte: PCR
20	18	F	Sem crescimento	Seps	Lobectomia (LSE)	Morte: hiperdistensão de pneumatocele contralateral

M: masculino; F: feminino; SARM: *Staphylococcus aureus* resistente à metilina; FBP: fistula broncopulmonar; IRA: insuficiência respiratória aguda; SHU: síndrome hemolítico-urêmica; LSE: lobo superior esquerdo; LIE: lobo inferior esquerdo; E: à esquerda; LM: lobo médio; LSD: lobo superior direito; D: à direita; MSE: membro superior esquerdo; e PCR: parada cardiorrespiratória.

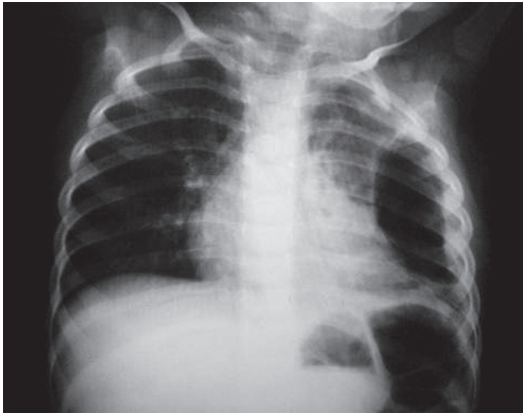


Figura 1 - Radiografia de tórax demonstrando a presença de pneumatocele e pequenas cavidades aéreas em terço inferior do pulmão esquerdo, além de obliteração do seio costofrênico.

uma massa necrótica dentro da cavidade pleural.⁽²⁾ Atualmente, os termos “gangrena pulmonar” e “abscesso pulmonar”, apesar de frequentemente utilizados como sinônimos, são considerados entidades diferentes da PN. Enquanto a PN é definida como uma área de consolidação pulmonar com necrose periférica, contendo múltiplas e pequenas cavidades, o abscesso pulmonar se caracteriza por apresentar uma única e mais extensa lesão cavitária.⁽¹⁾ A gangrena pulmonar surge como complicação da PN por obstrução da circulação central ou brônquica, levando à liquefação do tecido e à presença de resíduos necróticos ou de porções de parênquima pulmonar no material liquefeito.^(3,7)

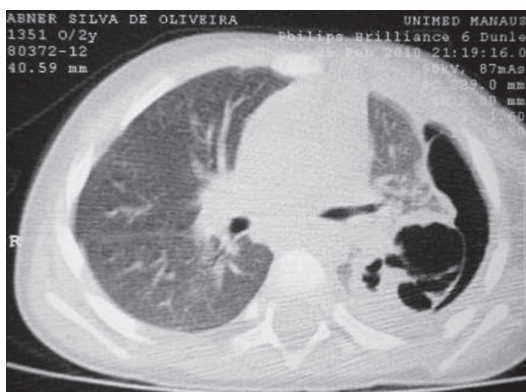


Figura 2 - TC axial de tórax demonstrando a presença de múltiplas cavidades de diversos tamanhos, associada a pneumotórax em terço médio e inferior do hemitórax esquerdo.

A persistência de febre, dor torácica, sinais de desconforto respiratório, piora do quadro clínico ou surgimento de novas complicações secundárias à pneumonia na vigência de antibioticoterapia otimizada podem sugerir necrose pulmonar.^(6,8,9) Nesses pacientes, está indicada a realização da TC axial torácica, mesmo se a radiografia de tórax não demonstre nenhuma anormalidade, pois essa é pouco sensível e raramente apresenta algum achado precoce característico das complicações necróticas.⁽⁸⁻¹⁰⁾ Os achados na TC axial de tórax mais característicos na PN são o aparecimento de áreas de menor densidade e cavidades múltiplas, com ou sem níveis hidroaéreos que podem coalescer e formar uma única e extensa cavidade.^(10,11) Nesta série, todos os pacientes foram submetidos à TC axial de tórax, e o achado mais comum foi a presença de múltiplas cavidades. Em 75% dos pacientes, a radiografia torácica realizada antes da TC axial já evidenciava a presença dessas cavidades.

A definição do agente etiológico das pneumonias graves que ocorrem de forma rapidamente progressiva poderia direcionar de forma mais adequada a antibioticoterapia; no entanto, isso nem sempre é possível. As técnicas mais utilizadas são a hemocultura e a análise do líquido pleural nos casos em que há derrame pleural associado. Em ambos os métodos, o resultado é positivo em uma porcentagem variável de casos, a depender do agente, da faixa etária do paciente e do uso prévio de antibióticos. Na prática, a principal dificuldade encontrada para isolar o patógeno é o uso prévio de antibióticos.⁽¹²⁾ A adoção de métodos invasivos para a obtenção de material para estudo bacteriológico, tal como a broncoscopia, permanece controversa.⁽⁴⁾

No passado, os agentes mais implicados no desenvolvimento de necrose pulmonar eram *Staphylococcus aureus*, bactérias gram negativas, como *K. pneumoniae* ou *Pseudomonas aeruginosa*, e agentes anaeróbios, todos esses considerados raros nas pneumonias adquiridas na comunidade por pacientes hígidos.^(1,8,13) Mais recentemente, tem-se observado um aumento significativo nos casos de necrose pulmonar por *Streptococcus pneumoniae* adquirido na comunidade, situação antes considerada rara, especialmente em crianças.^(10,14-16) Os patógenos mais comumente encontrados neste estudo foram *S. aureus* e *Klebsiella sp.* Também foram

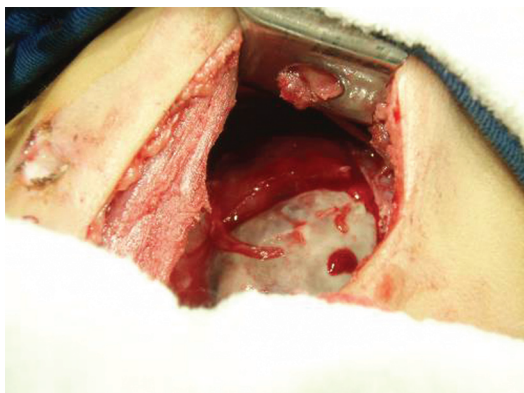


Figura 3 - Fotografia de achado intraoperatório demonstrando o aspecto do tecido necrosado que corresponde ao segmento superior do lobo inferior esquerdo, contrastando com o parênquima viável.

identificados casos de PN por *Micrococcus sp.*, estreptococos β -hemolíticos, *S. epidermidis* e *M. tuberculosis*. Não foi observado nenhum caso de infecção por pneumococos.

A PN estafilocócica pode ocorrer mesmo em indivíduos imunocompetentes e naqueles com pneumonias adquiridas na comunidade, sendo causada tanto por cepas resistentes à meticilina quanto por cepas não resistentes. Em ambos os casos, a tendência é causar quadros graves de pneumonia, com elevado grau de mortalidade, especialmente na vigência de IRA.^(17,18) Neste trabalho, foram identificados um caso de PN por *S. aureus* resistente à meticilina e uma morte por PN estafilocócica em consequência de IRA.

As infecções por *Klebsiella sp.* são raras em pacientes jovens e previamente saudáveis. Sabe-se que essa bactéria expressa diversos fatores de virulência que permitem o desenvolvimento de diferentes formas invasivas de infecção, incluindo pneumonia, abscesso hepático, meningite e endoftalmite. Entretanto, são as características individuais do hospedeiro que definem as manifestações clínicas do processo infeccioso. Em alguns casos, cepas genotipicamente relacionadas seriam capazes de causar pneumonia de forma concomitante ao abscesso hepático ou à meningite.⁽¹⁹⁾ No presente estudo, um dos pacientes com PN por *Klebsiella sp.* morreu por meningite.

Dentre as principais complicações da PN, podemos citar o derrame parapneumônico complicado, o desenvolvimento de empiema com encarceramento pulmonar, a formação de FBP e pneumatoceles.^(1,6) Enquanto a FBP

resulta da expansão da PN para a periferia do pulmão necrosado adjacente a pleura,⁽⁶⁾ os pneumatoceles surgem a partir de um mecanismo valvular em nível de bronquíolo distal que leva ao aprisionamento de ar nos espaços alveolares distais e à destruição das paredes alveolares, formando cavidades císticas de paredes delgadas, únicas ou multiloculadas, geralmente sem níveis hidroaéreos.⁽²⁰⁾ Em nosso estudo, 40% dos pacientes apresentavam FBP antes do procedimento cirúrgico, e 50% já apresentavam empiema. A formação de pneumatoceles ocorreu no período pós-operatório de 2 pacientes, sendo que 1 deles evoluiu com hiperdistensão durante a ventilação mecânica e morte.

O tratamento cirúrgico da PN ainda é um tema controverso na literatura. Enquanto alguns autores indicam a cirurgia apenas como segunda opção à antibioticoterapia otimizada, outros defendem a ressecção precoce do tecido desvitalizado, a fim de evitar complicações sépticas e morte.^(3,18) Apesar dessas diferenças, sabe-se que a completa resolução da necrose pulmonar depende da antibioticoterapia apropriada em conjunto com a adequada remoção dos resíduos necróticos.

Alguns autores preconizam que o tratamento das infecções pulmonares deve ser conservador e que procedimentos invasivos devem ser realizados apenas quando a criança se mantiver seriamente doente e apresentar falha à terapêutica antimicrobiana. A cirurgia é considerada como a última opção no tratamento do abscesso pulmonar e da PN, nos casos em que os procedimentos menos invasivos não foram eficazes.⁽⁴⁾ De forma oposta, outros autores defendem que, uma vez diagnosticado um processo necrótico, o segmento ou o lobo comprometido devem ser prontamente ressecados, especialmente nos casos em que há FBP de alto débito e IRA.⁽²¹⁾ Neste trabalho, as principais indicações para toracotomia exploradora foram presença de FBP, IRA, sepse e empiema com encarceramento pulmonar.

Uma vez indicado o procedimento cirúrgico, deve ser realizada a remoção de todo o material necrótico. Nos casos em que se optar pela ressecção do parênquima pulmonar, é preferível que essa seja realizada de forma precoce, enquanto a doença ainda está localizada. A necrose maciça de vários segmentos ou de todo o pulmão exige a utilização de pneumectomia,

pois o pulmão doente pode atuar como um foco adicional de infecção, permitindo danos ao pulmão sadio.⁽⁴⁾ A ressecção pulmonar na vigência de empiema associa-se a uma maior incidência de complicações pós-operatórias, especialmente a FBP.⁽¹⁸⁾ Essa complicação foi observada em 4 dos nossos pacientes, todos submetidos à segmentectomia, sendo que 1 deles apresentava empiema antes do procedimento cirúrgico.

Em um recente trabalho com 131 pacientes portadores de empiema pleural tratados cirurgicamente, foi relatada a presença de 36 casos de PN; porém, a extensão da necrose pulmonar encontrada não foi relatada, e os autores optaram pela preservação do tecido necrótico.⁽²²⁾ De forma oposta, em nossa casuística, a maioria dos pacientes (80%) foi submetida à ressecção pulmonar maior, visto que a área de necrose sempre acometia um segmento ou um lobo pulmonar. Este fato também foi observado por outro grupo de autores, que relataram a incidência de PN extensa que exigiu ressecções maiores.⁽²³⁾

Mais recentemente, tem sido proposta a cirurgia torácica videoassistida como um procedimento diagnóstico e terapêutico nos casos suspeitos de PN. Esse método pode ser indicado para desbridamento, ressecção do tecido necrótico e drenagem da cavidade torácica de forma tão eficiente quanto a toracotomia a céu aberto, com a vantagem de causar menos dor no pós-operatório, melhor resultado estético e menor tempo de internação.⁽²⁴⁾

Os resultados da cirurgia dependem da extensão da doença e das condições clínicas do paciente. Áreas extensas de necrose estão associadas a uma maior taxa de mortalidade em comparação às formas localizadas.⁽³⁾ A taxa de mortalidade observada aqui foi de 20%, um índice maior que o encontrado em outros estudos.^(6,9,24) No entanto, duas dessas mortes ocorreram por causas não relacionadas ao ato cirúrgico, uma delas ocorrendo dois meses após a cirurgia e tendo como causa a meningite. A outra ocorreu no 7º dia pós-operatório, quando a paciente recebera alta da unidade semi-intensiva e já havia sido retirado o dreno pleural, sendo que nesse caso não houve necropsia para a determinação da causa mortis. Em alguns casos, a ocorrência de situações dramáticas causadas por complicações da PN permitem a intervenção

cirúrgica de emergência, ainda que isso implique taxas maiores de morbidade e mortalidade.^(18,25)

Em conclusão, reforçamos a idéia de que a TC axial de tórax deve ser realizada em crianças com pneumonia que apresentarem febre persistente, piora do quadro clínico ou complicações pleurais na vigência de terapêutica antimicrobiana adequada a fim de detectar precocemente a existência de necrose do parênquima pulmonar. Uma vez firmado o diagnóstico de PN, o paciente deve ser avaliado quanto à possibilidade de cirurgia para a ressecção do segmento desvitalizado na tentativa de melhorar seu prognóstico. A cirurgia de emergência está indicada na presença de PN em pacientes com septicemia, com FBP de alto débito ou em casos de IRA, ainda que os índices de morbidade e mortalidade sejam altos nesses casos.

Referências

1. Barreira JL, Pissarra S, Nunes T, Sousa AR, Azevedo I, Guedes-vaz ML. Pneumonias necrosantes em crianças previamente saudáveis. *Rev Port Pneumol.* 2002;VIII(1):1-13.
2. Penner C, Maycher B, Long R. Pulmonary gangrene. A complication of bacterial pneumonia. *Chest.* 1994;105(2):567-73.
3. Krishnadasan B, Sherbin VL, Vallières E, Karmy-Jones R. Surgical management of lung gangrene. *Can Respir J.* 2000;7(5):401-4.
4. Ayed AK, Al-Rowayeh A. Lung resection in children for infectious pulmonary diseases. *Pediatr Surg Int.* 2005;21(8):604-8.
5. Hoffer FA, Bloom DA, Colin AA, Fishman SJ. Lung abscess versus necrotizing pneumonia: implications for interventional therapy. *Pediatr Radiol.* 1999;29(2):87-91.
6. Hacimustafaoglu M, Celebi S, Sarimehmet H, Gurpinar A, Ercan I. Necrotizing pneumonia in children. *Acta Paediatr.* 2004;93(9):1172-7.
7. Reimel BA, Krishnadasan B, Cuschieri J, Klein MB, Gross J, Karmy-Jones R. Surgical management of acute necrotizing lung infections. *Can Respir J.* 2006;13(7):369-73.
8. Wong KS, Chiu CH, Yeow KM, Huang YC, Liu HP, Lin TY. Necrotising pneumonitis in children. *Eur J Pediatr.* 2000;159(9):684-8.
9. Donnelly LF, Klosterman LA. The yield of CT of children who have complicated pneumonia and noncontributory chest radiography. *AJR Am J Roentgenol.* 1998;170(6):1627-31.
10. Donnelly LF, Klosterman LA. Cavitory necrosis complicating pneumonia in children: sequential findings on chest radiography. *AJR Am J Roentgenol.* 1998;171(1):253-6.
11. Danner PK, McFarland DR, Felson B. Massive pulmonary gangrene. *Am J Roentgenol Radium Ther Nucl Med.* 1968;103(3):548-54.
12. Correa AG, Starke JR. Bacterial Pneumonias. In: Chernick V, Boat BW, Kending EL, editors. *Kending's Disorders*

- of Respiratory Tract in Children. Philadelphia: W.B. Saunders; 1999. p. 485-503.
13. Solomon A, Hurwitz S. Massive pulmonary necrosis in children. *Heart Lung*. 1984;13(5):545-9.
 14. Tseng YL, Wu MH, Lin MY, Lai WW, Liu CC. Surgery for lung abscess in immunocompetent and immunocompromised children. *J Pediatr Surg*. 2001;36(3):470-3.
 15. Kerem E, Bar Ziv Y, Rudenski B, Katz S, Kleid D, Branski D. Bacteremic necrotizing pneumococcal pneumonia in children. *Am J Respir Crit Care Med*. 1994;149(1):242-4.
 16. Hsieh YC, Hsueh PR, Lu CY, Lee PI, Lee CY, Huang LM. Clinical manifestations and molecular epidemiology of necrotizing pneumonia and empyema caused by *Streptococcus pneumoniae* in children in Taiwan. *Clin Infect Dis*. 2004;38(6):830-5.
 17. Santos JW, Nascimento DZ, Guerra VA, Rigo Vda S, Michel GT, Dalcin TC. Community-acquired staphylococcal pneumonia. *J Bras Pneumol*. 2008;34(9):683-9.
 18. Sinzobahamvya N. Emergency pulmonary resection for pneumonia. High morbidity and mortality. *Scand J Thorac Cardiovasc Surg*. 1991;25(1):69-71.
 19. Yu VL, Hansen DS, Ko WC, Sagnimeni A, Klugman KP, von Gottberg A, et al. Virulence characteristics of *Klebsiella* and clinical manifestations of *K. pneumoniae* bloodstream infections. *Emerg Infect Dis*. 2007;13(7):986-93.
 20. Orenstein D. Emphysema and overinflation. In: Behrman R, Kliegman R, Arvin A, editors. *Nelson's Textbook of Pediatrics*. Philadelphia: W.B. Saunders; 1996. p. 1227-9.
 21. Refaely Y, Weissberg D. Gangrene of the lung: treatment in two stages. *Ann Thorac Surg*. 1997;64(4):970-3; discussion 973-4.
 22. Chen JS, Huang KC, Chen YC, Hsu HH, Kuo SW, Huang PM, et al. Pediatric empyema: Outcome analysis of thoracoscopic management. *J Thorac Cardiovasc Surg*. 2009;137(5):1195-9.
 23. Liu HP, Hsieh MJ, Lu HI, Liu YH, Wu YC, Lin PJ. Thoracoscopic-assisted management of postpneumonic empyema in children refractory to medical response. *Surg Endosc*. 2002;16(11):1612-4.
 24. Velhote CE, Velhote MC. O papel da cirurgia torácica vídeo-assistida - CTVA - no tratamento da pneumonite necrosante na criança. *Rev Col Bras Cir*. 2006;33(1):11-14.
 25. Westphal FL, Lima LC, Ferreira CA, Carvalho MA. Tratamento cirúrgico de pneumonia necrosante: análise de quatro casos. *J Pneumol*. 2000;26(1):1-4.

Sobre os autores

Fernando Luiz Westphal

Professor Adjunto. Disciplina de Cirurgia Torácica, Faculdade de Medicina, Universidade Federal do Amazonas, Manaus (AM) Brasil.

Luís Carlos de Lima

Chefe. Serviço de Cirurgia Torácica, Hospital Universitário Getúlio Vargas, Faculdade de Medicina, Universidade Federal do Amazonas, Manaus (AM) Brasil.

José Corrêa Lima Netto

Médico Assistente. Serviço de Cirurgia Torácica, Hospital Universitário Getúlio Vargas, Faculdade de Medicina, Universidade Federal do Amazonas, Manaus (AM) Brasil.

Eugênio Tavares

Médico Intensivista Pediátrico. Hospital Universitário Getúlio Vargas, Faculdade de Medicina, Universidade Federal do Amazonas, Manaus (AM) Brasil.

Edson de Oliveira Andrade

Professor Adjunto. Disciplina de Iniciação ao Exame Clínico, Faculdade de Medicina, Universidade Federal do Amazonas, Manaus (AM) Brasil.

Márcia dos Santos da Silva

Estudante de Medicina. Faculdade de Medicina, Universidade Federal do Amazonas, Manaus (AM) Brasil.