

Artigo de Revisão

Pectus carinatum*

Pectus carinatum

Marlos de Souza Coelho¹, Paulo de Souza Fonseca Guimarães²

Resumo

Dentre as deformidades da parede torácica, o pectus carinatum não tem recebido o mesmo grau de interesse que o pectus excavatum, sendo sua abordagem desconhecida por grande parcela dos pneumologistas, pediatras e cirurgiões torácicos. Isto faz com que estes pacientes não sejam encaminhados para tratamento. Trata-se de deformidade com incidência de 1:1000 adolescentes, oligosintomática, mas que leva a consultas médicas por implicações de ordem estética e emocional, sendo seus portadores introvertidos, não praticantes de exercícios físicos e não freqüentadores de praias ou piscinas para não expor o tórax. O diagnóstico é clínico e visual, e detalhes são obtidos com a radiografia do tórax e a tomografia computadorizada. O tratamento é baseado em organograma bem conhecido, que resume as condutas ortopédicas e cirúrgicas. O compressor dinâmico do tórax, associado a exercícios físicos, é indicado nos adolescentes com tórax flexível no pectus carinatum inferior e pectus carinatum lateral, tendo indicação limitada no pectus carinatum superior. A indicação cirúrgica é feita pela presença da deformidade e com motivação estética, em adolescentes com tórax não flexível, em jovens, e em adultos. Dentre as técnicas relatadas, destaca-se a esternocondroplastia modificada, pelos excelentes resultados estéticos alcançados.

Descritores: Parede torácica; Terapêutica; Cirurgia.

Abstract

Among the deformities of the thoracic wall, pectus carinatum has not received the same attention as has pectus excavatum. Few pulmonologists, pediatricians, and thoracic surgeons are aware of the approaches to treating this condition. As a consequence, patients with pectus carinatum are not referred for treatment. This deformity, with an incidence of 1:1000 teenagers, is oligosymptomatic. However, for aesthetic and emotional reasons, it accounts for a large number of medical appointments. Such patients are introverted and do not engage in physical activities, since they are unwilling to expose their chest, which also discourages them from going to the beach or to swimming pools. The diagnosis is clinical and visual, and details are obtained through chest X-rays and computed tomography. The treatment is based on a well-known organogram that summarizes orthopedic and surgical procedures. Dynamic compression, combined with physical exercises, is indicated for teenagers with flexible thorax in inferior and lateral pectus carinatum, with limited indication for those with superior pectus carinatum. For individuals of any age with rigid thorax, surgery is indicated for aesthetic reasons. Among the techniques described, the modified sternum chondroplasty stands out due to the excellent aesthetic results achieved.

Keywords: Thoracic wall; Bone Diseases, Developmental/therapeutics; Surgery.

* Trabalho realizado no Serviço de Cirurgia Torácica do Hospital Universitário Cajuru e Santa Casa de Misericórdia de Curitiba da Pontifícia Universidade Católica do Paraná.

1. Professor Adjunto de Cirurgia e do Mestrado em Cirurgia da Pontifícia Universidade Católica do Paraná – PUCPR – Curitiba (PR) Brasil.

2. Ex-Médico residente de Cirurgia Torácica do Serviço de Cirurgia Torácica do Hospital Universitário Cajuru da Pontifícia Universidade Católica do Paraná – PUCPR – Curitiba (PR) Brasil.

Endereço para Correspondência: Marlos de Souza Coelho. Clínica do Tórax, Av. Comendador Franco, 2429, Curitiba, PR, Brasil.

Tel 55 41 3266-3500. Fax 55 41 3266-4349. E-mail: clinicadotorax@marloscoelho.com.br

Recebido para publicação em 14/08/06. Aprovado, após revisão, em 20/11/06.

Introdução

O pectus carinatum (PC) não tem despertado nos clínicos, pediatras, ortopedistas, cirurgiões pediátricos, e nem sequer nos cirurgiões torácicos, o mesmo interesse que o pectus excavatum (PE). A incidência desta deformidade varia de 0,6 a 0,97:1000,^(1,2) e é mais freqüente em homens. Na maioria das séries publicadas, há nítida predominância do PE sobre o PC, variando de 3:1 a 13:1.⁽³⁾ Em uma série de pacientes operados,⁽⁴⁾ e em uma série de escolares adolescentes,⁽⁵⁾ a incidência foi de 1:2, ao contrário do que diz a literatura.^(4,5)

A deformidade é, na maioria das vezes, de crescimento progressivo, e pode ou não ser acompanhada de sintomas cardio-respiratórios. São relatadas palpitações, dispnéia, e sibilos, que se acentuam com o exercício, e desaparecem com a cirurgia, na ausência de doença associada. Os sintomas presentes são freqüentemente decorrentes de doença associada, ou perturbações psicológicas, que levam estes pacientes a serem introvertidos, retraídos, e com complexo de inferioridade.^(6,7) Geralmente, os pais se apresentam ansiosos, afirmando que o defeito surgiu há poucas semanas, atribuindo-o a trauma ou emagrecimento da criança, ou adolescente, já que a adolescência é o período em que é mais freqüentemente percebido.^(6,8) Limitação para trabalho e atividade desportiva, e baixo rendimento escolar, na ausência de doença do aparelho respiratório ou do coração, deve ser atribuída a alterações emocionais. Estes pacientes evitam piscinas, praias, bem como atividades que exponham o tórax e, mesmo quando o tórax está coberto, curvam o tórax para diante, com os ombros caídos, para minimizar a visualização do defeito estético. As doenças associadas mais comumente encontradas, e responsáveis por sintomas brônquicos e pulmonares, são a asma e a bronquite crônica, que ocorrem em 16,4% dos pacientes.⁽⁷⁾ A cifose está presente, em maior ou menor grau, em quase todos os pacientes.

Etiopatogenia

Como o PC é raramente notado ao nascimento, acredita-se que a sua ocorrência seja mais adquirida que congênita. Na maioria das vezes, é percebido por volta dos 10 anos de idade, acentua-se na puberdade, durante o crescimento na adolescência, e atinge seu máximo aos 16 anos nas meninas e aos 18 anos nos meninos.⁽⁶⁾ A etiologia congênita é

favorecida por: ocorrência de dois casos de PC ou outras deformidades torácicas na mesma família;^(5,8) observação em gêmeos univitelinos;⁽⁹⁻¹¹⁾ presença ao nascimento;^(8,12) associação com Síndrome de Marfan, associação com cardiopatias congênitas, e agenesia de mão^(8,13). A associação com prolapso, regurgitação, ou estenose mitral, também foi relatada.⁽¹⁴⁾ Em série de escolares entre 10 e 15 anos, a incidência de familiares com deformidades torácicas foi de 25%,⁽⁵⁾ sugerindo origem congênita e hereditária.

Alguns autores, em modelo experimental em ratos, demonstraram que lesões das placas cartilaginosas de crescimento, entre os segmentos ósseos do esterno, ocasionaram encurtamento do esterno em todos os 15 ratos estudados, 9 dos quais desenvolveram depressão esternal, e dois protusão esternal leve,⁽¹⁵⁾ demonstrando que a lesão das placas cartilaginosas de crescimento esternal pode causar deformidade da parede torácica anterior. Posteriormente, em estudo radiológico do crescimento esternal, demonstrou-se que o crescimento proporcionado pelas placas cartilaginosas de crescimento tem importância no desenvolvimento do PC superior, PC inferior e PC lateral, e na forma localizada de PE.⁽¹⁶⁾ Outros autores relatam caso que poderia ser denominado PC iatrogênico em paciente que, aos 17 anos, foi submetido a timectomia através de esternotomia mediana, para tratamento de miastenia gravis. Provavelmente, a causa do PC foi a lesão dos centros de ossificação esternal, responsáveis pela fusão esternal que se completa entre os 16 e 25 anos de idade.⁽²⁾

Outros autores, ainda, consideram que o PE e o PC são causados pelo crescimento exagerado das cartilagens envolvidas na deformidade.^(3,17) Este crescimento, quando anterior, empurraria o esterno, protundindo-o, no PC ou, posterior, deprimindo-o, no PE. Caso o crescimento fosse unilateral ou assimétrico, a protusão seria unilateral ou predominante unilateral, portanto PC lateral. Não é explicada a causa que levaria a este crescimento exagerado. Observou-se que o PC se acentua na adolescência, fase em que todo o corpo está em crescimento.^(8,18) Esta teoria é a mais aceita, inclusive como base para o tratamento cirúrgico. Hipoplasia das inserções diafragmáticas no esterno com hipotrofia da musculatura lateral do tórax foi sugerida; porém, não comprovada pela dissecação efetuada nos pacientes submetidos a correção cirúrgica.^(1,2)

Classificação

A) PC inferior

Também conhecido como *Chicken Breast*, *Pigeon Breast* ou Peito de Pombo, é a deformidade clássica, constituída pela proeminência do esterno, principalmente na sua porção média e inferior,⁽¹⁹⁾ acompanhada, quase sempre, de depressão costal bilateral inferior, causada pelo encurvamento para baixo das cartilagens costais e das extremidades das costelas (Figura 1). A radiografia do tórax em perfil mostra protusão anterior do esterno e da sincondrose manúbrio-gladiolar, bem como a divisão evidente do esterno em manúbrio, corpo ou gladiolo, e apêndice xifóide. Dependendo da idade, observam-se os núcleos de ossificação esternais. Esta deformidade pode estar presente ao nascimento, de forma discreta, e em pequeno número de pacientes, tornando-se mais visível na puberdade, quando se acentua o seu crescimento. O PC é subdividido em PC simétrico, ou clássico, e PC assimétrico, ou PC lateral (Figura 2). Nos casos de PC lateral a

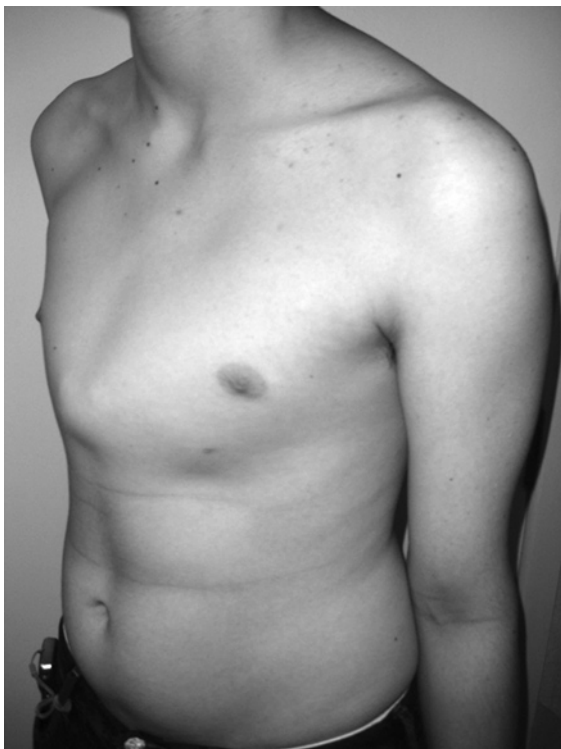

Figura 1 - Pectus carinatum inferior.

tomografia computadorizada do tórax evidencia a obliquidade do esterno em relação ao eixo do corpo, importante no planejamento cirúrgico.^(8,19)

B) PC superior

Também conhecido por *Pouter Pigeon*, protusão condro-manubrial com depressão condro-gladiolar ou Síndrome de Currarino-Silverman. É constituído de protusão superior do manúbrio e proximal do corpo ou gladiolo e pseudo-depressão inferior (Figura 3). Há protusão associada da segunda à quinta cartilagem costal, bilateralmente. O PC superior tem sido confundido com o PE, por cirurgiões inexperientes. O PC superior é subdividido em: PC superior sem depressão mesoesternal e PC superior com depressão mesoesternal.⁽²⁰⁾ Para alguns, quando com pseudo-depressão, seria forma mixta de PE/PC, afirmação não compartilhada por outros autores.⁽⁸⁾

A radiografia do tórax em perfil mostra o esterno arciforme, às vezes em forma de "S", como osso único, com comprimento menor que o esperado, com união completa entre o corpo e manúbrio esternal. A tomografia computadorizada do tórax mostra

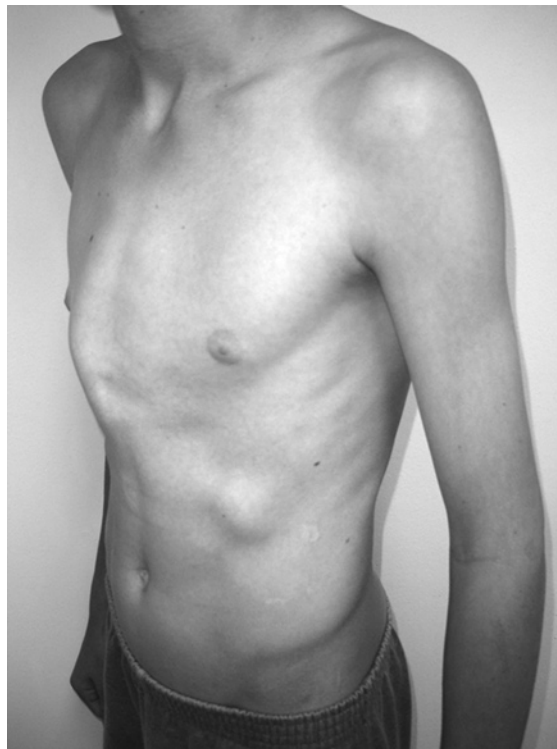

Figura 2 - Pectus carinatum lateral.

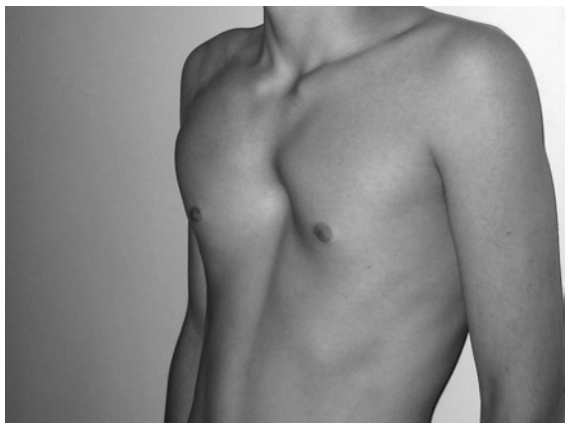


Figura 3 – Pectus carinatum superior.

ausência da articulação manúbrio-gliadiolar, com obliteração das placas cartilaginosas de crescimento esternais, bem como ossificação de todos os núcleos de ossificação esternais, não sendo visualizadas as áreas das placas cartilaginosas de crescimento nos quatro segmentos esternais, em virtude de estarem fundidas.^(8,9,19,20) Alguns autores demonstraram que a obliteração prematura das placas cartilaginosas de crescimento e dos núcleos de ossificação esternais é característica do PC superior, sendo, portanto, congênito, e causado por um mecanismo intraútero inexplicado, uma vez que já é percebido ao nascimento.⁽⁹⁾ O fato de a articulação manúbrio-esternal não existir, ou estar ossificada, em dois pacientes já aos 4 anos, por ocasião da sua primeira consulta, reafirma a sua possível origem congênita. Estudos de microscopia ocular e eletrônica de cartilagens ressecadas, no PC superior, mostram trocas degenerativas nas cartilagens hialinas, fibrilas atípicas, assim como número reduzido de condrócitos, sendo o perióstio mais fino que o normal.^(21,22)

Outras formas bizarras de PC podem ocorrer, e são variantes das descritas acima. As protusões costais superior ou inferior, uni ou bilateral, são alterações isoladas das cartilagens costais.

Tratamento conservador

Fisioterapia

Há, praticamente, unanimidade em se afirmar que não há melhora da deformidade com este tipo de tratamento. A melhora observada seria a daqueles

defeitos discretos que seriam corrigidos com o crescimento, e passíveis apenas de observação clínica. É recomendada a prática de esportes de modo geral e, em especial, da natação. A musculação eventualmente disfarça a deformidade discreta; porém, não deve ser utilizada antes dos 16-18 anos. A reeducação postural global é indicada para tratamento dos vícios posturais e da cifose, ou escoliose, que podem estar associadas, e no pós-operatório, para correção da postura.⁽⁸⁾

Ortopédico conservador

Há referências ao uso de aparelhos e cintos, com o objetivo de comprimir o tórax e, portanto, modelar o defeito. As cintas e faixas certamente não tem nenhum efeito terapêutico.⁽¹⁹⁾ Poucos estudos têm sido publicados a respeito do tratamento ortopédico conservador do PC. Cinco pacientes portadores de PC lateral com rotação esternal foram tratados com órtese com compressão sobre a deformidade, e submetidos a controle evolutivo em 3, 6 e 12 meses, com medida do ângulo de rotação esternal obtido em tomografia axial computadorizada. Oitenta por cento obtiveram melhora significativa.⁽²³⁾ No Brasil, é usado, desde 1979 o compressor dinâmico do tórax (CDT), que faz compressão seletiva sobre o esterno, utilizando como contrapressão a coluna vertebral. A associação de CDT a exercícios físicos controlados é denominada de remodelagem da parede torácica. O CDT é uma órtese simples e leve, feita de hastes de alumínio, almofadas de plástico e espuma e parafusos de metal, que permitem uma compressão gradual exclusivamente sobre as áreas protusas da parede torácica anterior. O paciente deve colocar o CDT, após orientação adequada do médico, apoiando a parte posterior da órtese e do tórax à uma parede, e apertar os parafusos, até que fique firme no corpo.⁽¹⁹⁾ Estudos ocasionais têm sido publicados sobre a utilização de outros aparelhos ortopédicos, com os mesmos princípios. Os princípios da utilização no tratamento do PC têm apoio em uma lei ortopédica básica, a lei de Wolff: “o osso é uma estrutura dinâmica que responde ao esforço e às tensões da vida diária reabsorvendo-se e reconstituindo-se de uma maneira contínua e ativa”. Esta lei da remodelação também é válida para as cartilagens, e tem um potencial maior quanto menor a idade do indivíduo, diminuindo ao longo da vida. Em conseqüência, forças aplicadas regularmente sobre

ossos e cartilagens deformados podem produzir remodelação gradual, principalmente em indivíduos jovens.⁽¹⁹⁾ As faixas e cintos fazem compressão sobre toda a caixa torácica, com prejuízos óbvios para a ventilação. O CDT exerce pressão seletiva sobre a área determinada, exercendo pouca influência sobre a respiração. O principal inconveniente da sua utilização é a necessidade do uso diário e prolongado. O paciente deve usar o aparelho durante todo o dia, só o retirando para banho e, eventualmente, no exercício físico e na fisioterapia, nos primeiros seis meses, sendo que o tratamento completo pode chegar a dois anos. A indicação do tratamento ortopédico depende da flexibilidade da parede torácica anterior, do tipo de deformidade, e da idade do paciente. No PC superior, eventualmente, pode ser recomendado ainda na infância, devido à capacidade maior de modelagem, nesta fase da vida, uma vez que a etiologia deste tipo de PC é diferente. O esterno já se apresenta como osso único desde o nascimento. No PC superior, o CDT tem indicação relativa, porque o esterno apresenta-se com placas cartilaginosas soldadas, e com forma angulada ou de arco. Ao ser submetido à compressão anterior, o esterno e as cartilagens afundarão de maneira irregular, promovendo um afundamento na porção inferior do esterno e das cartilagens costais inferiores. No PC inferior e no PC lateral, só é indicado na infância quando a deformidade é muito acentuada, uma vez que a criança pode se cansar do uso do aparelho, e sabe-se que é no estirão de crescimento da adolescência que o defeito se acentua; portanto, com maior probabilidade de recidiva, se o CDT for utilizado na infância. A sua melhor indicação é na adolescência, quando a deformidade é flexível e redutível. Os índices de resultados excelentes e bons, dos pacientes que completaram o tratamento, foram de 68 e 24% para PC inferior, de 47 e 39% no PC lateral, e de 9 e 21% no PC superior. Os familiares devem ser avisados e orientados quanto aos maus resultados no PC superior. Não há menção à porcentagem de recidiva da deformidade após o término do tratamento. Há grande dificuldade de as crianças e adolescentes aceitarem este tipo de tratamento, sendo que apenas 60% dos pacientes voltam, para dar continuidade ao tratamento. Apesar da relutância em usar a órtese, por parte dos pacientes, este uso deve ser estimulado, principalmente nos pré-adolescentes e adolescentes. O tratamento do PC deve seguir a um bem conhe-

cido organograma,⁽¹⁰⁾ que resume o tratamento do PC de acordo com tipo, grau, e idade do paciente⁽¹⁰⁾ (Figuras 4, 5 e 6).

Tratamento cirúrgico

Indicação

Os pais e os pacientes, equivocadamente, têm sido avisados que a esternocostoplastia para correção do PC não produz benefícios, e tem muitas complicações.⁽⁸⁾ Sem dúvidas, o benefício será estético, com melhora da auto-estima, da auto-confiança, do comportamento, da prática dos esportes e do convívio social próprio para a idade.^(6,8) O índice de complicações é baixo. A dor tem sido prevenida com analgesia peridural por quarenta e oito horas, por cateter instalado no ato cirúrgico.⁽²⁾

A maioria dos autores indica a cirurgia, desde que a deformidade seja evidente ou acentuada. Trata-se de uma cirurgia estética e, como tal, deve-se exaustivamente informar os pais sobre os resultados e presença de cicatriz na face anterior do tórax que, nas mulheres, é praticamente imperceptível, em virtude de a incisão ser efetuada no sulco inframamário. De modo geral, alguns autores preferem operar após os dez anos de idade mas, em casos de deformidade acentuada, nos pacientes alterados psicologicamente pela presença da deformidade com crescimento marcante, a correção pode ser feita abaixo dos 10 anos.^(10,18) Embora outros autores tenham utilizado técnica que denominam menos invasiva, abaixo dos 10 anos, em 87% seus pacientes,⁽⁶⁾ as crianças que não estejam com sintomas de ordem psicológica acentuados, devido à deformidade, devem ser deixadas livres para brincar, e estimuladas para a prática de esportes, em especial a natação. Os pais são orientados a não dar demasiada atenção ao defeito, tentando minimizar a sua percepção e importância pela criança, até que idade mais apropriada para a sua correção seja atingida.⁽¹⁰⁾

Cuidados pré-operatórios

O paciente e familiares devem estar exaustivamente esclarecidos em relação à cirurgia, e pós-operatório, e quanto à analgesia peridural. Os exames solicitados de rotina são: hemograma; glicemia; coagulograma; radiografia do tórax

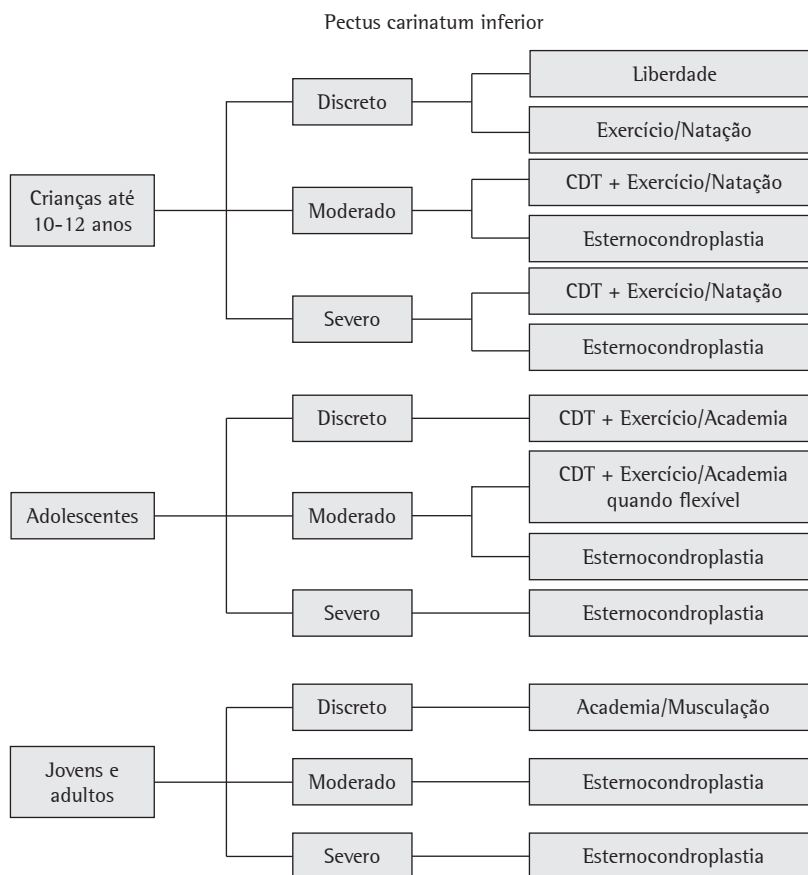


Figura 4 - Organograma de atendimento de pacientes com pectus carinatum inferior. (CDT: compressor dinâmico do tórax).

de frente e perfil, se possível digital; tomografia computadorizada do tórax; e eletrocardiograma.⁽⁸⁾

Técnicas cirúrgicas

Semelhante ao que acontece com o PE, a literatura cita várias técnicas para o PC, baseadas, principalmente, na ressecção subpericondral das cartilagens envolvidas, e osteotomia esternal quando necessário. Em 1953, foi operado o primeiro caso, utilizando a ressecção subperiosteal do corpo do esterno e, posteriormente, também das cartilagens costais envolvidas.⁽³⁾ Um outro autor fazia a ressecção subpericondral das cartilagens, osteotomia esternal, e pregueamento das bandas músculo-cartilaginosas, para dar melhor contorno e estabilidade à parede torácica anterior.⁽¹⁷⁾ Outro ainda, no PC inferior e PC lateral, procedeu à ressecção subpericondral das cartilagens envolvidas no defeito, osteotomia

esternal, e secção do apêndice xifóide rente ao corpo do esterno; porém, mantendo as inserções dos músculos retos abdominais intactas. A seguir, fazia a fixação do conjunto formado pelo apêndice xifóide e os músculos retos abdominais, num nível mais acima, com a finalidade de tracionar o esterno, auxiliando na manutenção do esterno na sua nova forma retificada.^(1,20) Outro autor procedeu à ressecção subpericondral das cartilagens envolvidas, e xifo-esternopexia.⁽²⁴⁾ Outros autores, ainda, ressecavam as cartilagens envolvidas, normalmente da segunda à sétima, praticavam uma ou várias osteotomias, e fixavam a nova moldagem do esterno com fio inabsorvível.⁽²⁵⁾ No PC superior, uma técnica semelhante à já utilizada no PE⁽¹⁾ foi utilizada.⁽²¹⁾ Nesta técnica, há ressecção subpericondral das cartilagens envolvidas, que, junto com os músculos intercostais, são completamente liberadas do esterno. Esta técnica

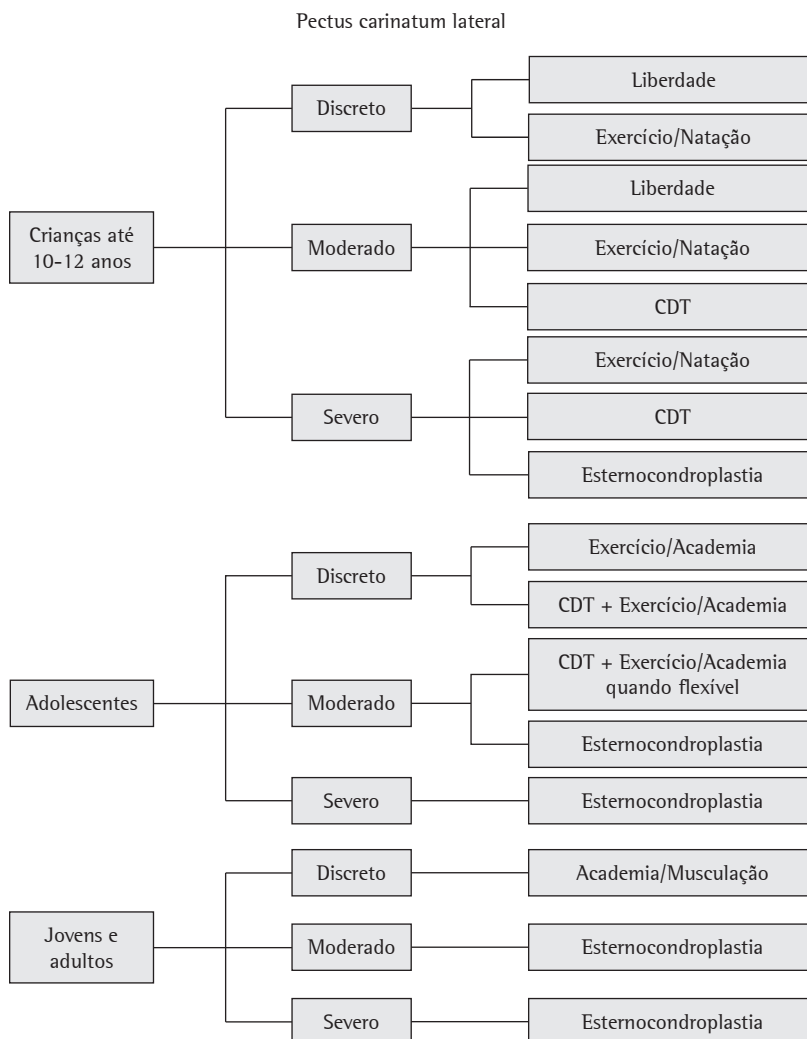


Figura 5 – Organograma de atendimento de pacientes com pectus carinatum lateral.

também envolve osteotomia esternal com ressecção da porção mais angulada no esterno, para que não faça saliência na pele; e colocação de tela de Marlex retroesternal. Esta técnica tem como pontos negativos ou deficientes: necessidade de liberação completa dos feixes de músculos intercostais e pericôndrios do esterno, não os reinserindo ao esterno e sim suturando-os às bordas de uma tela de Marlex, o que ocasiona uma “canaleta” para-esternal, que é palpável, e mesmo visível, no pós-operatório e que, além disto, ocasionará flacidez da parede torácica anterior, segundo nossa observação pessoal; a osteotomia não é fixada, favorecendo a flacidez esternal, o que também contribui para a flacidez da parede

torácica; a tela de Marlex® retroesternal, que é suturada às pontas das costelas envolvidas no defeito e/ou pericôndrios das cartilagens ressecadas, não permite adequado posicionamento do esterno, pois o limite de sustentação são as pontas das costelas, não permitindo a modelagem completa da parede torácica anterior e ântero-lateral do tórax; a tela de Marlex retroesternal não é absorvível e não pode ser retirada, podendo, a nosso ver, reter o crescimento das cartilagens costais e costelas e, teoricamente, causar a Síndrome de Jeune Adquirida, quando se opera crianças e adolescentes; como os músculos peitorais são desinseridos e os músculos abdominais não são suturados às bordas dos mesmos, perma-

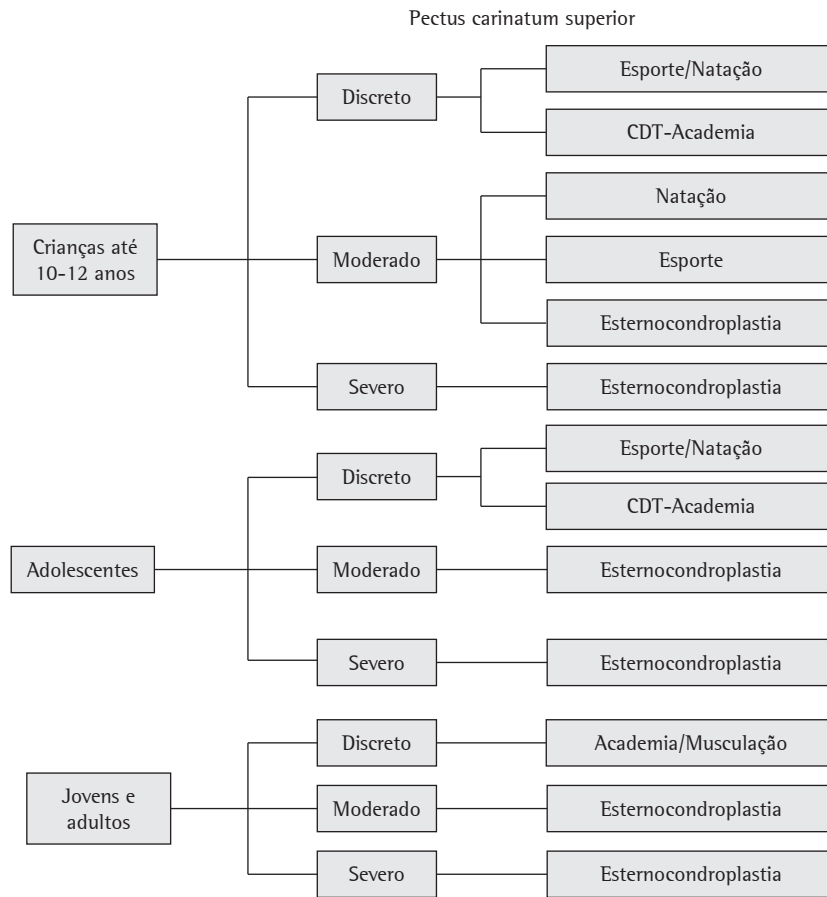


Figura 6 - Organograma de atendimento de pacientes com pectus carinatum superior.

nece um espaço inferior sem preenchimento, ou parcialmente preenchido por outro pedaço de tela de Marlex, causando uma depressão no pós-operatório com mau resultado estético.

Embora, recentemente, tenha sido preconizada, por alguns autores,⁽⁶⁾ a utilização de técnica denominada “menos invasiva”, esta não preenche os requisitos para tal denominação, uma vez que a consiste basicamente de: incisão em Y invertido, incisão longitudinal das cartilagens, 10 mm lateral à borda esternal, liberando-as do esterno; ressecção de segmento de 3 a 10 mm na extremidade medial e na extremidade lateral das cartilagens na sua junção com as costelas, para que a parede torácica fique “solta”, porém, com preservação cuidadosa das bainhas cartilaginosas; osteotomia transversal, em cunha, do esterno; as cartilagens costais são suturadas ao esterno, medialmente, e às costelas

lateralmente; e colocação de barra retroesternal de rotina, para que não evolua para tórax instável e respiração paradoxal. Justifica-se a ressecção subpericondral mínima das cartilagens, na sua união com o esterno e com as costelas, porque ela será substituída por osso e cartilagem, tornando o tórax inflexível. Cumpre salientar que não foi observada alteração na flexibilidade e complacência torácica, tórax instável, respiração paradoxal, ou necessidade de unidade de terapia intensiva, em 183 pacientes submetidos à esternocondroplastia para PC.⁽²⁾ Um autor,⁽²⁶⁾ buscando alternativa minimamente invasiva para cirurgia do PC, utilizou implante de placa metálica pré-esternal, que é fixada bilateralmente na porção póstero-lateral dos arcos costais, através de fios de aço. A barra permanece por um ano, e é retirada em regime ambulatorial. O método foi utilizado em 11 pacientes, sendo que apenas um

já completou o período de compressão, com excelente resultado estético. Outros autores procederam à correção de PC assistida por videoendoscópio, introduzido através de incisão de 4 cm na altura da base do processo xifóide, que também é utilizada para a dissecação do tecido celular subcutâneo, e exposição do esterno e cartilagens envolvidas.⁽²⁷⁾ É feita uma incisão com 3 mm em cada hemitórax, para a introdução de descoladores, tesoura, e cautério. Resseca-se parcialmente as cartilagens envolvidas, faz-se osteotomia esternal transversal e colocação de placa metálica retroesternal. Trata-se de cirurgia de longa duração, uma vez que, em 8 casos operados, o tempo cirúrgico variou de 5,4 a 10 h, com média de 6,7 h.

Esternocondroplastia modificada

A partir de técnica de Ravitch,⁽¹⁷⁾ aprimorou-se o tratamento cirúrgico do PC, e chegou-se à técnica única denominada esternocondroplastia modificada. A denominação esternocondroplastia reflete melhor o procedimento cirúrgico para a correção das deformidades da parede torácica anterior, não devendo ser aplicada outra denominação, que não esta, a todas as técnicas com ressecção subpericondril das cartilagens e osteotomia esternal. O termo toracoplastia já é consagrado como denominação de ressecção costal para abaixamento da parede torácica. A esternocondroplastia modificada é empregada no tratamento do PE e PC, com pequenas diferenças no tocante à necessidade, inclinação e forma da osteotomia, e ao suporte retro-esternal por placa metálica, no PE.^(4,10) Esta técnica consiste na ressecção subpericondril das cartilagens envolvidas; osteotomia do esterno quando necessária; pregueamento das bandas pericôndriomusculares, para dar firmeza à parede torácica; e cuidados com a sutura da pele e tecido celular subcutâneo. A técnica segue os seguintes passos: 1) cateter peridural e anestesia geral; 2) incisão inframamária bilateral, com dissecação da pele e tecido celular subcutâneo acima, até o limite superior da deformidade esternal, costal, e condral; e, abaixo, até o limite inferior da deformidade condro-costal, expondo a musculatura anterior do tórax e superior do abdome; 3) os músculos peitorais são liberados na linha mediana por incisão longitudinal, e dissecados bilateralmente até as articulações condrocostais e, inferiormente, são desinseridos os músculos retos abdominais e oblíquos externos e

internos, para expor a porção inferior do esterno, das costelas, e das cartilagens costais; 4) incisa-se o pericôndrio, e realiza-se a ressecção subpericondril das cartilagens envolvidas no defeito, com descoladores apropriados. A ressecção é sempre bilateral, mesmo nos casos assimétricos, pois, no lado no qual as cartilagens permanecerem, empurrarão o esterno para diante no PC, e para trás no PE, promovendo a recidiva da deformidade.^(28,29) O pericôndrio é o elemento germinativo da cartilagem, isto é, produtor de cartilagem, de forma que a cartilagem costal será refeita, em cerca de três meses, na nova posição; 5) libera-se o processo xifóide que, quando muito angulado, é ressecado; 6) no PC inferior, na maioria das vezes, após a ressecção condral, o esterno já toma a posição normal, não sendo necessária a osteotomia. No PC, no qual o esterno não adquire posição correta, no PC superior, e no PE, é necessária a realização de osteotomia, para a correção da deformidade. Normalmente, uma osteotomia é suficiente; porém, há casos em que são necessárias três, e até mesmo quatro, osteotomias. Libera-se o esterno do tecido frouxo mediastinal, do pericárdio, e das pleuras, bilateralmente, com cuidado, para não perfurá-las. A osteotomia é feita sempre anteriormente, com escopo e martelo, cuidando-se das estruturas mediastinais; 7) Na maioria das vezes, somente seccionamos a cortical anterior do esterno, sendo que a cortical posterior ajudará na manutenção do esterno na posição. Para se corrigir, adequadamente, o defeito, é necessário, às vezes, que a osteotomia atinja as duas corticais. A fixação da osteotomia é feita com dois fios de Aciflex 5. No PE assimétrico, e no PC lateral, o esterno se apresenta inclinado, e a osteotomia é feita para rodar a porção inferior do esterno, que se apresenta oblíqua em relação à parede torácica anterior, e à extremidade superior da osteotomia esternal. Portanto, logo abaixo da osteotomia transversal, as extremidades proximal e distal não se adaptam. Para manter a porção do esterno no mesmo plano, que passa pelas extremidades das costelas expostas, com a ressecção das cartilagens costais, é feita a aproximação das extremidades esternais ao nível da osteotomia, com ponto de aciflex em "8",⁽²⁰⁾ de modo a manter a porção inferior do esterno numa posição alinhada, em relação às extremidades das costelas, bilateralmente; 8) Nos pacientes portadores de PE, para suporte esternal, "hipercorreção" do defeito, e a fim de proporcionar melhor contorno à parede

torácica anterior, utilizamos placa metálica para suporte esternal, que é colocada atrás do esterno, transversal, fixada bilateralmente nas costelas com fio Aciflex 4[®], através de um furo existente em cada extremidade da placa metálica; 9) Regularizam-se as extremidades ósseas e condrais, para que não façam saliência na pele, e para que o contorno do tórax seja o mais perfeito possível; 10) Pregueia-se o excesso de pericôndrio com polivícryl 0, de modo a dar estabilidade à parede torácica anterior, e auxiliar na manutenção do esterno na posição; 11) Os músculos peitorais são suturados entre si na linha mediana, e os músculos abdominais são suturados à margem inferior da musculatura peitoral; 12) Aproxima-se o tecido celular subcutâneo com polivícryl 30, e procede-se à sutura intradérmica da pele; 13) Coloca-se um dreno tipo Suctor abaixo do tecido celular subcutâneo, e um no plano submuscular. Após recuperação pós-anestésica, o paciente vai para os seus aposentos. Nenhum dos pacientes de alguns autores necessitou de unidade de terapia intensiva, nem desenvolveu tórax instável e respiração paradoxal, como citado por outros autores.^(2,8,10,14)

Nas pacientes portadoras de prótese mamária de silicone, por ocasião da cirurgia, toma-se cuidado para não haver perfuração da mesma. O cirurgião plástico, e prótese mamária reserva, devem estar à disposição caso ocorra perfuração da prótese. Saliente-se que a cápsula que se forma em torno da prótese a protege durante a dissecação do plano subcutâneo e da musculatura peitoral. No caso de haver necessidade, ou desejo, de substituição de prótese mamária de silicone, ou mesmo colocação de prótese, ela não deverá ser feita na ocasião da esternocondroplastia porque, com a dissecação ampla dos planos subcutâneo e muscular, não poderá ser feita bolsa, no local mais adequado, para a acomodação da prótese. Recomendamos que ela seja feita após 6 meses da correção do defeito da parede torácica, ocasião em que a paciente, após análise do resultado cirúrgico, poderá optar pela prótese que melhor se adapte ao seu corpo. Caso haja indicação, e a paciente o deseje, pode-se fazer, concomitantemente, a mastoplastia redutora, por ocasião da esternocondroplastia. As protusões condrocósteas inferiores, no sexo masculino, são tratadas com incisão sobre as cartilagens envolvidas, ressecção subpericôndrial, e cuidadoso preguamento do pericôndrio. No sexo feminino, a incisão é inframamária

bilateral. Disseca-se a musculatura torácica inferior e abdominal, e resseca-se sub-pericôndrialmente as cartilagens envolvidas no defeito. Eventualmente, é necessária a ressecção de segmento das pontas das costelas, para dar contorno harmônico e simétrico ao rebordo costal. Trata-se de cirurgia absolutamente estética e, portanto, o cirurgião deve se esmerar nos cuidados com a pele.

Em um caso de PC inferior associado à comunicação inter-atrial e drenagem venosa anômala para átrio direito, a cirurgia foi realizada em dois tempos: a doença cardíaca foi tratada primeiramente e, seis meses após, procedeu-se à esternocondroplastia.⁽⁴⁾ A deformidade torácica é corrigida primeiro, quando há associação de cifose ou cifo-escoliose acentuada ao *pectus*. A cirurgia da coluna é executada após 3 meses.

Cuidados pós-esternocondroplastia:

- Posição: deitado no primeiro dia. A partir do segundo dia, semi-sentado, sentado, deitado, ou caminhar segundo as características e possibilidades de cada paciente (para levantar e sentar, é necessário auxílio, apoiando-se a nuca com a mão, e elevando-se o tronco até atingir a posição sentada, para não forçar a musculatura peitoral e abdominal, por 15 dias).
- Radiografia do tórax no segundo dia pós-operatório.
- Dormir em decúbito dorsal nos primeiros 15 dias.
- Não flexionar nem rodar o tronco por 15 dias.
- Manter a analgesia peridural instalada na cirurgia por 48-72 h.
- Os drenos são retirados em 24-48 h.
- Os pacientes, habitualmente, têm alta hospitalar no quarto dia pós-operatório, com prescrição de analgésicos por via oral.
- Revisões em quinze dias, um mês, 6 meses, e anualmente, até completar cinco anos.
- Os pacientes têm a recomendação de não praticar atividades físicas por três meses; este período é necessário para a reconstituição das cartilagens costais, bem como para a solidificação da osteotomia. Após este período podem levar vida normal, sendo liberados para a prática de qualquer atividade esportiva. A reeducação postural global é utilizada de rotina, após os 3 meses, com a finalidade de melhorar a postura, principalmente em relação

à posição viciosa dos ombros para diante, e do tratamento complementar da cifose, ou escoliose, quando presentes.⁽⁸⁾

Resultados

Nas mulheres, com a incisão no sulco infra-mamário, para amenizar a visualização da cicatriz, obtém-se contorno torácico perfeito. Nos homens, mesmo não havendo como amenizar a visualização da cicatriz, obtém-se resultados estéticos excelentes, com satisfação plena dos pacientes e familiares, que são exaustivamente esclarecidos a respeito da cicatriz. Alguns afirmam que há a substituição da deformidade pela cicatriz.⁽¹⁹⁾ Na imensa maioria, os pacientes do sexo masculino preferem a cicatriz mínima causada pela ferida cirúrgica adequadamente tratada, à deformidade torácica associada à má postura e ao estigma que ela acarreta.

A classificação dos resultados a seguir leva em consideração o resultado estético obtido: bom, contorno torácico perfeito, sendo o resultado cirúrgico considerado como atingido pela equipe cirúrgica e pelos pacientes e/ou familiares; regular, quando os pacientes e/ou familiares não gostaram completamente do resultado alcançado, em virtude da presença de cicatriz hipertrófica, contorno torácico não completamente satisfatório, presença de saliências esternais, ósseas ou condrais, e protusão costal inferior saliente; e mau, quando a correção foi parcial, o paciente e/ou familiares não gostaram do resultado obtido, ou quando houve recidiva da deformidade.^(2,8)

Com a técnica já descrita, foi obtido resultado bom em 115 (95,6%) dos pacientes, os quais, juntamente com seus familiares, ficaram completamente satisfeitos com o resultado estético; regular, em 3 (2,5%), sendo um em virtude de cicatriz hipertrófica e dois em virtude de os pacientes não terem gostado do resultado estético final alcançado; e mau em 2 (1,7%), que apresentaram depressão esternal no pós-operatório tardio.⁽²⁾ Poucas séries têm sido publicadas sobre o tratamento do PC, com dificuldades na obtenção de dados comparativos em relação aos resultados, pois são influenciados por fatores subjetivos, já que se trata de cirurgia estética. Alguns autores obtiveram 75% de resultados bons e excelentes, e 25% de maus resultados.⁽³⁰⁾ Outros, em 109 pacientes submetidos à correção de PC, com ressecção subpericondral das cartilagens osteotomia

esternal, e estabilização com uma barra retroesternal transversal, e duas barras para-esternais, obtiveram 95,5% de sucesso, 2 (1,8%) de recorrência maior, e 3 (2,7%) de recorrência leve. Teve índice de complicações de 4,5%, sendo 3 (2,7%) de pneumotórax, e 2 (1,7%) de infecção de ferida operatória. Destaca-se a necessidade de transfusão sanguínea em 1 (0,8%) dos pacientes.⁽³¹⁾

A maioria dos pacientes tolera bem a cirurgia, com poucos problemas pós-operatórios. A recidiva é rara em centros com grande experiência.⁽²⁸⁾ As recidivas tendem a ser em crianças submetidas à correção precocemente, ou que tiveram uma correção incompleta, por ocasião da cirurgia inicial.⁽²⁷⁾ As complicações são relatadas em menor incidência do que para o PE: coleção serosa, hematoma, infecção da ferida, pneumotórax, cicatriz hipertrófica, quelóide, atelectasia, recidiva, e depressão esternal pós-operatória.^(2,18) Em série de 60 pacientes, submetidos a cirurgia menos invasiva, foram constatados: 2 casos (3,3%) de coleção serosa, 1 (1,6%) de pneumotórax, 4 (6,6%) de protusão de cartilagens costais, e 6 (10,0%) de cicatriz hipertrófica. Este alto índice de cicatriz hipertrófica pode ser atribuído ao fato de os autores terem utilizado incisão em forma de Y invertido, aumentando também a percepção da cicatriz.⁽⁶⁾

O PC não é uma deformidade rara, ocorrendo em 1:1000 adolescentes. Os sintomas presentes são devidos a doenças associadas, como bronquite e asma brônquica, ou a distúrbios de ordem emocional, causados pela aparência não estética da parede torácica. O tratamento ortopédico conservador, que utiliza o CDT associado a exercícios físicos, para remodelagem da parede torácica, está indicado no PC inferior e no PC lateral, basicamente no adolescente, sendo rara a sua indicação no PC superior. Tendo em vista os excelentes resultados estéticos, e o baixo índice de complicações, a esternocondroplastia modificada é indicada nos adolescentes com tórax não flexível, e nos jovens e adultos. A utilização do organograma permitirá uma adequada abordagem, mesmo para os médicos com pouca experiência no manejo das deformidades da parede torácica anterior.

Referências

1. Robicsek F, Daugherty HK, Mullen DC, Harbold NB Jr, Hall DG, Jackson RD, et al. Technical considerations in the

- surgical management of pectus excavatum and carinatum. *Ann Thorac Surg.* 1974;18(6):549-64.
2. Coelho MS, Stori WS, Pizarro LD, Zanin AS, Gonçalves JL, Bergonse Neto N. Pectus Excavatum/Pectus Carinatum: Tratamento Cirúrgico. *Rev Col Bras Cir.* 2003;30(4):249-61.
 3. Lester CW. Pigeon breast (pectus carinatum) and other protrusion deformities of the chest of developmental origin. *Ann Surg.* 1953;137(4):482-9.
 4. Coelho MS, Guzzi A, Tozo A, Von Bathen LC, Teixeira EV. Pectus Excavatum/Pectus Carinatum. *Rev Bras Ort.* 1988;23:120-4.
 5. Coelho MS, Guilherme EV, Kume MK, Vialle LA. Incidência de deformidades torácicas entre escolares de Curitiba. *J Pneumol.* 1982;9(Supl):175.
 6. Fonkalsrud EW, Anselmo DM. Less extensive techniques for repair of pectus carinatum: the undertreated chest deformity. *J Am Coll Surg.* 2004;198(6):898-905.
 7. Coelho MS, Santos A, Pizarro L, Zampier J, Krieguer R. "Pectus excavatum /pectus carinatum": tratamento cirúrgico. *J Pneumol.* 1983;10(Supl):47.
 8. Coelho MS, De Campos JR, Stori WS. Deformidades Congênitas da Parede Torácica Anterior. In: Saad Jr R, Carvalho WR, Ximenes Netto M, Forte V, editores. *Cirurgia Torácica Geral.* São Paulo: Editora Atheneu; 2005.p.765-91.
 9. Currarino G, Silverman FN. Premature obliteration of sternal suture and pigeon-breast deformity. *Radiology.* 1958;70(4):532-40.
 10. Dr. Marlos Coelho [homepage on the Internet]. Curitiba, Brazil: Dr. Coelho; c2005 [cited 2007 jul 9]. Pectus Carinatum. Deformidades da Parede Torácica Anterior; [about 12 screens]. Available from http://www.marloscoelho.com.br/conteudo.php?acao=deformidade&area=deformidade_pectuscarinatum&idioma=1
 11. Lam CR, Taber RE. Surgical treatment of pectus carinatum. *Arch Surg.* 1971;103(2):191-4.
 12. Coelho MS. Deformidades da Parede Torácica Anterior. *Clin Bras Cir.* 1998;2:241-57.
 13. Lodi R, Bondioli A, Curti L, Bruni GC, Palmieri B. [Surgical correction of the pectus excavatum and carinatum in the adult. Report of an unusual case of combination of the straight back and pectus excavatum] *Minerva Chir.* 1975;30(3):131-8. Italian.
 14. Chidambaram B, Mehta AV. Currarino-Silverman syndrome (pectus carinatum type 2 deformity) and mitral valve disease. *Chest.* 1992;102(3):780-2.
 15. Haje SA, Bowen JR, Harcke HT, Guttemberg ME, Bacon CR. Disorders in the sternal growth and "pectus" deformities: an experimental model and clinical correlation. *Acta Ortop Bras;* 1998; 6(2):67-75.
 16. Haje SA, Harcke HT, Bowen JR. Growth disturbance of the sternum and pectus deformities: imaging studies and clinical correlation. *Pediatr Radiol.* 1999; 29(5):334-41.
 17. Ravitch MM. Congenital deformities of the chest wall and their operative correction. Philadelphia: W B Saunders; 1977.
 18. Coelho MS, Pizarro LV, Santos AG. Pectus carinatum: tratamento cirúrgico. *Rev Med Pr.* 1981;41(1/2):9-13.
 19. Haje SA. Tórax e Cintura Escapular. In: Sizinio H, Xavier editor. *Ortopedia e Traumatologia: Princípios e Prática.* São Paulo: Artmed Editora; 2003. p.161-85.
 20. Robicsek F. Surgical Treatment of Pectus Carinatum. *Chest Surg Clin N Am.* 2000;10(2):357-76.
 21. Fokin AA. Pouter Pigeon Breast. *Chest Surg Clin N Am.* 2000;10(2):377-91.
 22. Rupperecht H, Hummer HP, Stoss H., Waldherr T. Pathogenesis of chest wall abnormalities: electron microscopy studies and trace element analysis of rib cartilage. *Z Kinderchir.* 1987;42(4):228-9.
 23. Egan JC, DuBois JJ, Morphy M, Samples TL, Lindell B. Compressive orthotics in the treatment of asymmetric pectus carinatum: a preliminary report with an objective radiographic marker. *J Pediatr Surg.* 2000;35(8):1183-6.
 24. Chin EF. Surgery of funnel chest and congenital sternal prominence. *Br J Surg.* 1957;44(186):360-76.
 25. Welch KJ, Vos A. Surgical correction of pectus carinatum (pigeon breast). *J Pediatr Surg.* 1973;8(5):659-67.
 26. Abramsom H.A minimally invasive technique to repair pectus carinatum preliminary report. *Arch Bronconeumol.* 2005;41(6):349-51.
 27. Kobayashi S, Yoza S, Komuro Y, Sakai Y, Ohmori K. Correction of pectus excavatum and pectus carinatum assisted by the endoscope. *Plast Reconstr Surg.* 1997;99(4):1037-45.
 28. Goretski MJ, Kelly RE, Croituru D, Nuss D. Chest wall anomalies: pectus excavatum and pectus carinatum. *Adolesc Med Clin.* 2004;15(3):455-71.
 29. Robicsek F, Fokin A. Surgical correction of pectus excavatum and carinatum. *J Cardiovasc Surg (Torino).* 1999; 40(5):725-31.
 30. Witz JP, Morand G, Wihlm JM. Funnel chest and barrel chest. Treatment by sterno-chondroplasty. With reference to 43 operations (author's transl)] *Ann Chir Thorac Cardiovasc.* 1976;15(2):157-60. French.
 31. Saxena AK, Willital GH. Surgical repair of pectus carinatum *Int Surg.* 1999;84(4):326-30.