

# Comunicação Breve

## Modificação da técnica de alotransplante pulmonar unilateral em ratos\*

Technical modification of unilateral lung transplantation in rats

Pablo Gerardo Sánchez<sup>1</sup>, Lucas Krieger Martins<sup>2</sup>, Frederico Krieger Martins<sup>3</sup>, Ricardo Schimer<sup>4</sup>, Paulo Francisco Guerreiro Cardoso<sup>5</sup>, Cristiano Feijó Andrade<sup>6</sup>

### Resumo

A crescente demanda de pesquisa em transplantes requer modelos eficientes e baratos que permitam resultados confiáveis para que, posteriormente, possam ser reproduzidos em animais de grande porte e, finalmente, aplicados clinicamente. O modelo de transplante pulmonar unilateral esquerdo em ratos tem demonstrado ser uma alternativa útil para estes propósitos. Apresentamos uma nova variante para esta técnica, a qual consiste no isolamento e ligadura da artéria pulmonar contralateral, permitindo a circulação do sangue somente no pulmão transplantado. Este modelo é exequível e reprodutível; no entanto, o tempo de sobrevida é relativamente curto, não permitindo avaliação do pulmão transplantado por períodos superiores a três horas.

**Descritores:** Transplante; Pulmão, Modelos Biológicos; Ratos.

### Abstract

The increasing demand in transplantation research requires efficient and less expensive animal models in order to obtain reliable results that are reproducible in larger animal models and, ultimately, applied clinically. The model of unilateral left lung transplantation in rats has proven to be a useful alternative for those purposes. We demonstrate a technical modification of this model, which consists of the isolation and ligation of the contralateral (right) pulmonary artery, allowing blood circulation exclusively in the transplanted lung. This model is feasible and reproducible. However, the short survival time restricts the assessment of the transplanted lung to a maximum period of three hours.

**Keywords:** Transplantation; Lung; Models, Biological; Rats.

Assista vídeo relacionado ao artigo no site [www.jornaldepneumologia.com.br](http://www.jornaldepneumologia.com.br)

\* Trabalho realizado na Santa Casa de Misericórdia de Porto Alegre, Fundação Faculdade Federal de Ciências Médicas de Porto Alegre – FFFCMPA – e Universidade Federal do Rio Grande do Sul – UFRGS – Porto Alegre (RS) Brasil.

1. Aluno do curso de pós-graduação ao nível de doutorado em Ciências Pneumológicas pela Universidade Federal do Rio Grande do Sul – UFRGS – Porto Alegre (RS) Brasil.

2. Residente do 2º ano em cirurgia cardíaca do Instituto de Cardiologia da Fundação Universitária de Cardiologia – IC-FUC – Porto Alegre (RS) Brasil.

3. Residente do 1º ano em cirurgia geral do Hospital Ernesto Dorneles – HED – Porto Alegre (RS) Brasil.

4. Acadêmico de medicina da Fundação Faculdade Federal de Ciências Médicas de Porto Alegre – FFFCMPA – Porto Alegre (RS) Brasil.

5. Doutor em Pneumologia, Universidade Federal do Rio Grande do Sul – UFRGS. Fundação Faculdade Federal de Ciências Médicas de Porto Alegre – FFFCMPA – Porto Alegre (RS) Brasil.

6. Pós-doutorado em Cirurgia Torácica, Universidade de Toronto. Santa Casa de Porto Alegre, Hospital da Criança Santo Antônio, Porto Alegre (RS) Brasil.

Endereço para correspondência: Cristiano Feijó Andrade. Santa Casa de Porto Alegre, Hospital da Criança Santo Antônio, Avenida Independência, 155, 3º andar, Centro, CEP 90020-090, Porto Alegre, RS, Brasil.

Tel 55 51 3214-8674. E-mail: [cristianofa@gmail.com](mailto:cristianofa@gmail.com)

Recebido para publicação em 7/9/06. Aprovado, após revisão, em 1/12/06.

O transplante pulmonar apresenta-se atualmente como a única alternativa terapêutica para doença pulmonar em fase terminal.<sup>(1)</sup> O número crescente de receptores e a reduzida oferta de doadores continuam sendo um dos principais obstáculos para o desenvolvimento dos programas de transplante.<sup>(1)</sup> No entanto, este procedimento não é isento de riscos e pode apresentar uma série de complicações no período pós-operatório tanto precoce como tardio, sendo os fenômenos de isquemia e reperfusão, a rejeição aguda e crônica juntamente com as infecções os principais responsáveis pela mortalidade após o transplante.<sup>(2,3)</sup>

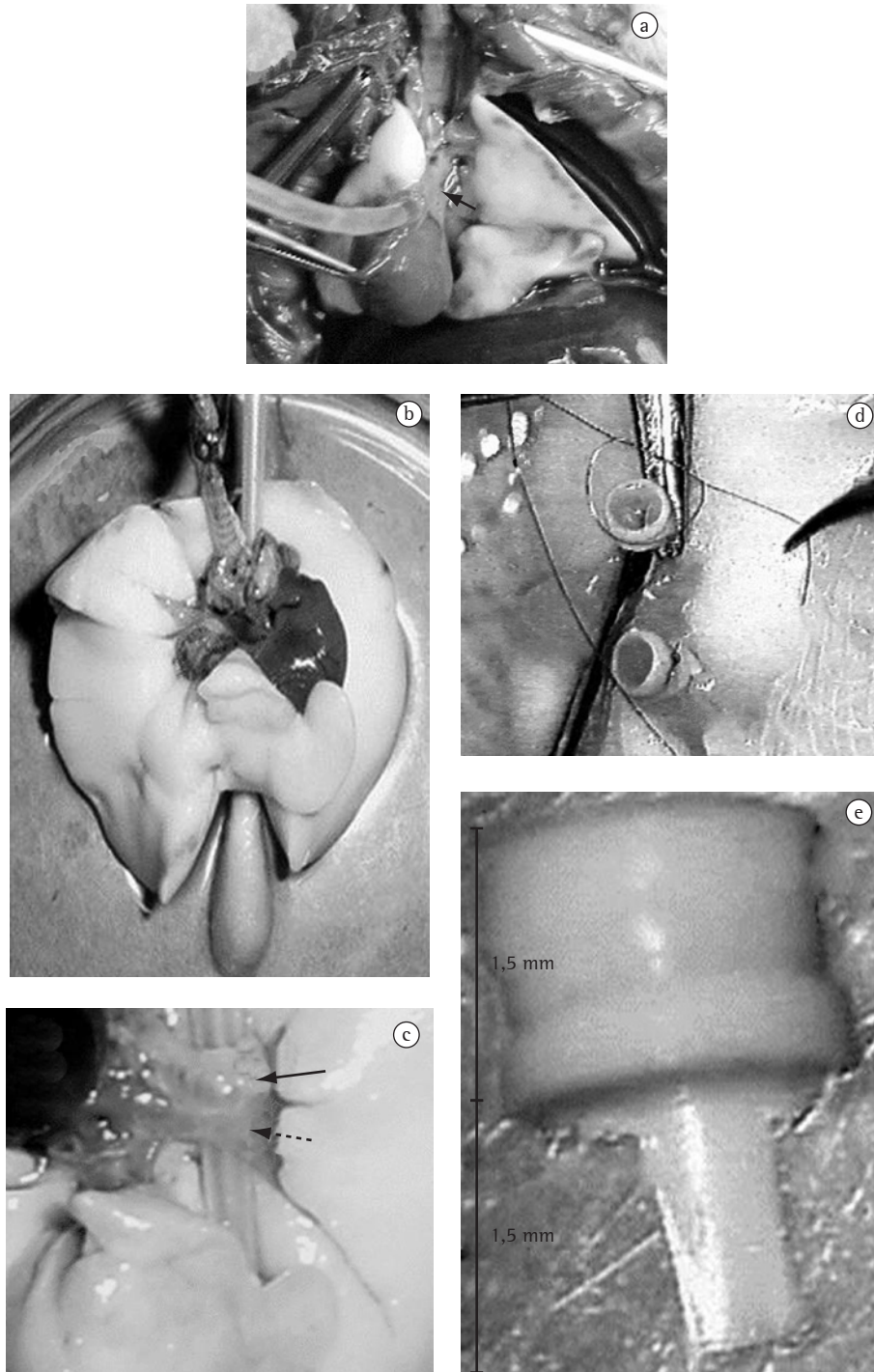
Com o objetivo de diminuir a incidência de complicações e de se esclarecerem os mecanismos envolvidos no processo do transplante pulmonar, faz-se necessário a reprodução deste cenário em modelos animais. Vários modelos de transplante pulmonar vêm sendo propostos e utilizados em diferentes espécies de animais, tais como coelhos, ovelhas, cães e porcos.<sup>(4-7)</sup> No entanto, devido aos altos custos relacionados e restrições de manuseio e captação de animais de médio porte, tem-se tornado difícil a sua utilização em vários centros de pesquisas. Assim sendo, a escolha natural recai sobre animais de pequeno porte. Ainda em 1971,<sup>(8)</sup> foram relatados os primeiros resultados da técnica de transplante pulmonar em ratos; entretanto, as dificuldades técnicas inerentes ao procedimento, mormente no que tange à confecção das anastomoses e seu aprendizado, impediram sua utilização em larga escala. Mais recentemente, a introdução da técnica de anastomoses utilizando manguitos (*cuffs*) por alguns autores em 1989,<sup>(9)</sup> facilitou em muito a realização dos experimentos, popularizando o uso dos *cuffs*. Desde então, diversas modificações têm sido publicadas ressaltando a excelente qualidade deste modelo para o estudo das repercussões resultantes do transplante pulmonar.<sup>(10-13)</sup>

Neste artigo, demonstramos o modelo de transplante pulmonar unilateral em ratos, sua reprodutibilidade em nosso meio e a introdução de uma variação na técnica ainda não descrita na literatura, para a avaliação específica do pulmão transplantado.

Foram utilizados ratos da raça Wistar pesando entre 300-400 g. Todos os animais foram tratados conforme o *Ethical Code for Animal Experimentation* da Organização Mundial da Saúde.<sup>(14)</sup> Cada animal doador era anestesiado em câmara com halotano,

seguido por administração de ketamina (50 mg/kg) e xilazina (15 mg/kg), por via intraperitoneal. O animal era traqueostomizado com um cateter de venopunção tipo Abocath® #14 (Abbott Laboratories, Abbott Park, IL, EUA) e submetido a ventilação controlada a volume: capacidade vital, 10 mL/kg; frequência respiratória, 65 rpm; e pressão expiratória final positiva, 2 cmH<sub>2</sub>O. Posteriormente, procedia-se uma toracotomia bilateral longitudinal através das linhas hemiclaviculares, com secção transversa ao nível do apêndice xifóide. Após a administração endovenosa de heparina (100 UI/100 g), seccionava-se a veia cava inferior, a aorta torácica e as aurículas direita e esquerda para a perfusão da solução de preservação. Procedia-se com a secção e canulação da artéria pulmonar com um cateter de venopunção #16 (Figura 1a) e iniciava-se a perfusão pulmonar com 20 mL de solução de preservação (Perfadex®; Vitrolife, Göteborg, Suécia) com uma pressão de 30 cmH<sub>2</sub>O, a 4 °C. Durante todo o procedimento o pulmão era ventilado com oxigênio a 100%. Terminada a perfusão, e com os pulmões semi-insuflados, ligava-se a traquéia e procedia-se a extração do bloco cardio-pulmonar. A seguir, eram isolados os elementos do hilo pulmonar esquerdo (Figuras 1b e 1c) e inseridos os *cuffs* (confeccionados a partir de cateteres de venopunção #14 ou #16 com 3 mm de extensão, que apresentam uma lingüeta na sua base com 1,5 mm) (Figura 1e). O *cuff* #16 era sustentado pela sua lingüeta e com o auxílio de duas pinças microcirúrgicas a artéria pulmonar passava através do *cuff*; e invertia-se o endotélio desta ao redor da circunferência do *cuff*; sendo esta fixada por um fio monofilamentar 7-0 ou 8-0 (Figura 1d). O mesmo procedimento era realizado para o brônquio e veias pulmonares utilizando *cuffs* #14. Após o preparo do pulmão para transplante, este era armazenado a temperaturas entre 4 °C e 8 °C por períodos variáveis de tempo, dependendo do objetivo de cada experimento.


O animal receptor era sedado, anestesiado e intubado via orotraqueal. Posteriormente, eram selecionados os parâmetros ventilatórios previamente descritos para o doador e canulada a artéria carótida direita ou esquerda, com um Abocath® #24 para monitorização hemodinâmica. O animal, em decúbito lateral direito, era submetido a uma toracotomia póstero-lateral esquerda no 5º espaço intercostal. Após liberado o ligamento pulmonar, o pulmão esquerdo era exteriorizado e mantido fora da



**Figura 1** – Técnica de transplante experimental: a) Perfusão com cateter pelo tronco da artéria pulmonar (seta); b) Preparo para disseção do hilo pulmonar esquerdo apoiado sobre um cotonete; c) Sendo identificados: brônquio (seta) e veias pulmonares (seta pontilhada); d) Colocação dos *cuffs* nas respectivas estruturas hilares; e e) Dimensões do *cuff* (manguito).

cavidade torácica por um clipe metálico (Figura 2a). Depois de isoladas as estruturas hilares (artéria, brônquio e veia), estas eram clampeadas com um clipe hemostático. Estas estruturas eram envolvidas com um fio de sutura de 7-0 ou 8-0 pronto para ser amarrado assim que cada estrutura fosse canulada. O implante iniciava-se através da secção da parede lateral da artéria na sua porção ventral, progredindo-se cuidadosa e lentamente o *cuff* da artéria do doador para dentro da artéria receptora e a fixação desta com aquele fio de sutura colocado previamente ao redor da artéria (Figura 2b). Este mesmo procedimento era realizado para o brônquio e a veia, respectivamente e nesta ordem. Uma vez implantado o pulmão, procedia-se com a abertura

do clipe brônquico, seguido da veia e artéria respectivamente (Figura 2c), com posterior retirada do pulmão esquerdo do receptor. Após o término do transplante, era realizado o clampeamento do pulmão contralateral. Esta variante do modelo original permite a avaliação exclusiva do pulmão transplantado (Figura 2d). Este procedimento é realizado pela mesma incisão da toracotomia, retraíndo-se o pulmão transplantado em projeção anterior com o auxílio de um cotonete, dissecando-se a face mediastinal posterior, permitindo a identificação do hilo pulmonar direito e facilitando o seu clampeamento. A oclusão do hilo pulmonar direito pode ser realizada em bloco ou efetuada apenas a ligadura da artéria pulmonar direita. Esta variação



**Figura 2** – Técnica de transplante experimental: a) Exposição do hilo esquerdo, utilização de clipe metálico para manter pulmão esquerdo em posição; b) Anastomose arterial: Abertura no dorso da artéria pulmonar do receptor (seta) que permitirá a progressão do *cuff* colocado na artéria do doador; c) Término das anastomoses com, abertura dos clampes e fase inicial da reperfusão; e d) Ligadura do hilo pulmonar contralateral (direito) através da elevação do brônquio esquerdo (seta) que permite a visualização do brônquio direito através de dissecação do mediastino posterior (seta pontilhada).



depende exclusivamente do objetivo do estudo a ser realizado. Quando realizada a oclusão total do hilo pulmonar, deve-se reduzir o volume de ar corrente para 5 mL/kg, para evitar a hiperinsuflação do pulmão transplantado e conseqüente lesão induzida pelo ventilador. Na eventualidade de ligadura da artéria pulmonar contralateral apenas, o volume corrente permanece o mesmo. Também podem ser realizados clameamentos temporários da artéria pulmonar direita com o objetivo de coletar gasometrias arteriais que representem apenas a troca gasosa do pulmão transplantado. Após realizado o transplante e o clameamento hilar contralateral, o pulmão é insuflado e a parede torácica fechada por planos. Terminado o período de observação, é realizada a extração do bloco cardiopulmonar sendo este fixado em paraformaldeído a 4% ou armazenado a  $-70^{\circ}\text{C}$ .

Entre janeiro de 2001 e dezembro de 2004, foram realizados 80 transplantes pulmonares unilaterais esquerdos com ligadura somente da artéria pulmonar direita. O tempo médio de isquemia fria foi de 120 min. O tempo total de execução dos procedimentos de extração e implante raramente ultrapassou os 60 min. A sobrevida máxima após o fechamento do tórax foi de  $160 \pm 23$  min. Estes animais foram utilizados em diferentes projetos, portanto, não serão apresentados resultados específicos relativos aos experimentos e sim, tão somente a descrição da técnica.<sup>(15)</sup>

O modelo de transplante pulmonar unilateral em ratos tem sido utilizado em vários centros de pesquisa para avaliação das repercussões resultantes deste procedimento. Este modelo permite reproduzir-se o fenômeno de isquemia e reperfusão após transplante de órgãos análogo ao que ocorre em animais de maior porte e mesmo em situação clínica. Este fenômeno é uma complicação precoce e grave do transplante pulmonar,<sup>(16)</sup> cuja lesão caracteriza-se por um dano alveolar não específico, edema pulmonar e hipoxemia que se instalam dentro das primeiras 72 h após o transplante,<sup>(17)</sup> constituindo-se ainda hoje uma causa importante de mortalidade precoce em transplante pulmonar.<sup>(2)</sup> Este modelo presta-se ao estudo das complicações relacionadas à rejeição aguda ou crônica, principalmente devido à possibilidade de manter os animais vivos por períodos variáveis de tempo. A curva de aprendizado do procedimento ainda é demorada, pois requer que o pesquisador

se familiarize com a anatomia do rato, com o uso de instrumental de microcirurgia e do microscópio cirúrgico. Não obstante tais dificuldades, a possibilidade de execução por um único pesquisador, em adição ao seu baixo custo e a simplificação da técnica pelo uso dos manguitos (*cuffs*), findaram por permitir sua aplicação em diversas situações com excelentes resultados.<sup>(18-20)</sup> A ligadura da artéria pulmonar contralateral introduzida neste modelo, durante todo o período de observação, potencializa os efeitos da lesão de reperfusão por mecanismos de hiperfluxo para o pulmão transplantado, servindo ao propósito de estudos que necessitem exclusão do pulmão nativo para avaliações fisiológicas. Em contrapartida, sua inclusão aumenta o grau de dificuldade da técnica e a mortalidade global do experimento. Este modelo difere de outros, nos quais ocorre a exclusão da artéria pulmonar contralateral nos 5 min finais do período de observação por meio de uma esternotomia.<sup>(20)</sup>

Concluimos que o transplante pulmonar em ratos é exequível, produz resultados confiáveis e reprodutíveis, apresenta-se como uma alternativa útil e menos dispendiosa se comparado aos modelos de transplante em animais de maior porte. Ademais, tem-se mostrado capaz de reproduzir alguns dos fenômenos que ocorrem comumente na prática clínica dos transplantes, tornando-se uma opção prática e viável para pesquisa nesta área. Não obstante o período de sobrevida relativamente curto, a variante da técnica apresentada neste artigo, mostra-se útil para estudos agudos que permitam verificar principalmente os efeitos da fase inicial do transplante somente sobre o pulmão transplantado.

## Referências

1. Trulock EP, Edwards LB, Taylor DO, Boucek MM, Keck BM, Hertz MI; International Society for Heart and Lung Transplantation. Registry of the International Society for Heart and Lung Transplantation: twenty-third official adult lung and heart-lung transplantation report--2006. *J Heart Lung Transplant.* 2006;25(8):880-92.
2. King RC, Binns OA, Rodriguez F, Kanithanon RC, Daniel TM, Spotnitz WD, et al. Reperfusion injury significantly impacts clinical outcome after pulmonary transplantation. *Ann Thorac Surg.* 2000;69(6):1681-85.
3. Fiser SM, Tribble CG, Long SM, Kaza AK, Kern JA, Jones DR, et al. Ischemia-reperfusion injury after lung transplantation increases risk of late bronchiolitis obliterans syndrome. *Ann Thorac Surg.* 2002;73(4):1041-47; discussion 1047-8.

4. Yoshida S, Sekine Y, Saitoh Y, Yasufuku K, Iwata T, Fujisawa T. Surgical technique of experimental lung transplantation in rabbits. *Ann Thorac Cardiovasc Surg.* 2005;11(1):7-11.
5. Lillehei CW, Everts E, Shamberger RC. Reduced-size lung transplantation from adult to neonatal sheep. *J Pediatr Surg.* 1992;27(8):1153-56.
6. Andrade CF, Martins LK, Tonietto TA, Koefender C, Anflor LC, da Silva NB, et al. Partial liquid ventilation with perfluorodecalin following unilateral canine lung allotransplantation in non-heart-beating donors. *J Heart Lung Transplant.* 2004;23(2):242-51
7. Wierup P, Liao Q, Bolys R, Sjoberg T, Rippe B, Steen S. Lung edema formation during cold perfusion: important differences between rat and porcine lung. *J Heart Lung Transplant.* 2005;24(4):379-85
8. Asimacopoulos PJ, Molokhia FA, Pegg CA, Norman JC. Lung transplantation in the rat. *Transplant Proc.* 1971;3(1):583-5.
9. Mizuta T, Kawaguchi A, Nakahara K, Kawashima Y. Simplified rat lung transplantation using a cuff technique. *J Thorac Cardiovasc Surg.* 1989;97(4):587-81.
10. Reis A, Giaid A, Serrick C, Shennib H. Improved outcome of rat lung transplantation with modification of the nonsuture external cuff technique. *J Heart Lung Transplant.* 1995;14(2):274-79.
11. de Perrot M, Keshavjee S, Tabata T, Liu M, Downey GP, Waddell TK. A simplified model for en bloc double lung xenotransplantation from hamster to rat. *J Heart Lung Transplant.* 2002;21(2):286-9.
12. Santana Rodriguez N, Martin Barrasa JL, Lopez Garcia A, Rodriguez Suarez P, Ponce Gonzalez M, Freixinet Gilart J. Lung transplantation in rats: a viable experimental model. *Arch Bronconeumol.* 2004;40(10): 438-42.
13. Mizobuchi T, Sekine Y, Yasufuku K, Fujisawa T, Wilkes DS. Comparison of surgical procedures for vascular and airway anastomoses that utilize a modified non-suture external cuff technique for experimental lung transplantation in rats. *J Heart Lung Transplant.* 2004;23(7): 889-93.
14. Howard-Jones N. A CIOMS ethical code for animal experimentation. *WHO Chron* 1985;39(2):51-6.
15. Torres RL. Impacto do estresse oxidativo em diferentes eventos envolvidos no transplante pulmonar em ratos [Tese]. Porto Alegre: Universidade Federal do Rio Grande do Sul; 2005.
16. Zweers N, Petersen AH, van der Hoeven JA, de Haan A, Ploeg RJ, de Leij LF, et al. Donor brain death aggravates chronic rejection after lung transplantation in rats. *Transplantation.* 2004;78(9):1251-8.
17. de Perrot M, Liu M, Waddell TK, Keshavjee S. Ischemia-reperfusion-induced lung injury. *Am J Respir Crit Care Med.* 2003;167(4): 490-511.
18. Parker JC, Townsley MI. Evaluation of lung injury in rats and mice. *Am J Physiol Lung Cell Mol Physiol.* 2004;286(2): L231-L46.
19. Van Putte BP, Kesecioglu J, Hendriks JM, Persy VP, van Marck E, Van Schil PE, et al. Cellular infiltrates and injury evaluation in a rat model of warm pulmonary ischemia-reperfusion. *Crit Care.* 2005;9(1):R1-R8.
20. Tagawa T, Kozower BD, Kanaan SA, Daddi N, Suda T, Oka T, Patterson GA. Tumor necrosis factor inhibitor gene transfer ameliorates lung graft ischemia-reperfusion injury. *J Thorac Cardiovasc Surg.* 2003;126(4):1147-54.