

# Relato de Caso

## Pneumonia lipóide exógena: importância da história clínica no diagnóstico\*

Exogenous lipid pneumonia: importance of clinical history to the diagnosis

ALFREDO PEREIRA LEITE DE ALBUQUERQUE FILHO<sup>1</sup>

### RESUMO

A pneumonia lipóide é uma doença rara, resultante da microaspiração de formulações lipídicas. Para seu diagnóstico, o grau de suspeição clínica deve ser elevado. Relata-se o caso de uma mulher com passado de câncer de mama, apresentando dispnéia e tosse progressivas e infiltrado pulmonar bilateral na radiografia. A suspeita de linfangite carcinomatosa com indicação de quimioterapia foi questionada por achados não usuais na tomografia computadorizada de alta resolução e história de ingestão crônica de laxantes contendo óleo mineral. A biópsia pulmonar confirmou pneumonia lipóide, que deve ser considerada em pacientes com pneumopatia difusa e exposição a potenciais agentes causadores.

**Descritores:** Pneumonia lipóide; Tomografia computadorizada por raios x; Óleo mineral; Relatos de Casos [Tipo de publicação]

### ABSTRACT

Lipoid pneumonia is a rare disease resulting from the micro-aspiration of lipid formulations. Making a diagnosis of lipoid pneumonia requires a high degree of clinical suspicion. Herein, we report the case of a female patient with a history of breast cancer, presenting progressive dyspnea and cough, together with radiological findings of bilateral pulmonary infiltrate. The working diagnosis of lymphangitic carcinomatosis, for which chemotherapy would be indicated, was called into question based on the high-resolution computed tomography findings and on the fact that the patient had a history of chronic ingestion of laxatives containing mineral oil. A lung biopsy confirmed a diagnosis of lipoid pneumonia, which should always be considered in patients with diffuse lung disease having been exposed to potential causative agents.

**Keywords:** Pneumonia, lipid; Tomography, X-Ray Computed; Mineral oil; Case Reports [Publication type]

## INTRODUÇÃO

A pneumonia lipóide é uma condição pouco comum. Em sua forma crônica, resulta da microaspiração prolongada de emulsões lipídicas.<sup>(1)</sup> Sua apresentação clínica e radiológica é geralmente inespecífica, o que ressalta a importância de colher-se uma história detalhada de exposições suspeitas para que se chegue ao diagnóstico. Relata-se o caso de uma paciente com pneumonia lipóide exógena crônica.

## RELATO DO CASO

Uma dona de casa de 77 anos tivera havia sete anos diagnóstico de adenocarcinoma de mama, tendo sido submetida a mastectomia e radioterapia. Permaneceu bem clinicamente por cerca de cinco anos, em acompanhamento regular com oncologista, sem evidências de recidiva da doença. Havia dois anos começara a apresentar discreta dispnéia, que havia piorado nos últimos

\* Trabalho realizado no Serviço de Clínica Médica do Hospital Barão de Lucena, Recife (PE) Brasil.

1. Médico Pneumologista do Serviço de Clínica Médica do Hospital Barão de Lucena, Recife (PE) Brasil.

Endereço para correspondência: Alfredo Pereira Leite de Albuquerque Filho. Av. Conselheiro Rosa e Silva, 1.620, apt. 1.503, Afritos - CEP: 52020-220, Recife, PE, Brasil. Email: alfredo\_leite@terra.com.br

Recebido para publicação em 7/8/05. Aprovado, após revisão, em 3/2/06.

três meses, com o surgimento de tosse seca. Perdeu cerca de 12 Kg nos últimos meses. Foram realizados exames de imagem (Figuras 1 e 2). Seus antecedentes incluíam uma cirurgia anti-refluxo gastroesofágico havia doze anos, além de uma longa história de constipação intestinal, sendo usuária contumaz de laxantes. Fora fumante por 50 anos, de dois maços por dia, tendo cessado o tabagismo nos últimos quatro meses. Criava dois canários em sua casa, durante os últimos dez anos.

Ao exame físico, encontrava-se dispnéica (+/4+) em repouso, sem cianose ou hipocratismo digital. A ausculta revelava estertores em manguito nas bases pulmonares. O exame cardiovascular era normal. Havia ausência da mama esquerda. A espirometria mostrava distúrbio restritivo, com vo-

lume expiratório forçado no primeiro segundo de 55% do predito, e capacidade vital forçada de 47% do predito. A paciente estava em programação para realização de quimioterapia, fundamentada na suspeita de recidiva do câncer de mama na forma de linfangite carcinomatosa. Em que pese mostrar a tomografia computadorizada de alta resolução áreas de espessamento do interstício interlobular nas áreas apicais bilateralmente (quadro compatível com a linfangite), chamavam a atenção nos lobos inferiores extensas áreas de densidade em vidro fosco, entremeadas ao referido espessamento do interstício, configurando aspecto de pavimentação em mosaico, o que não é usualmente descrito naquela condição.

Tendo em vista o antecedente de ingestão prolongada de vários tipos de laxantes, alguns deles contendo óleo mineral, foi levantada a suspeita de pneumonia lipóide crônica. A paciente foi submetida a biópsia pulmonar a céu aberto, que confirmou este diagnóstico (Figura 3). Foi suspenso o uso de laxantes à base de óleo mineral. Após quatro meses de evolução não foi constatada melhora clínica ou radiológica apreciável.

## DISCUSSÃO

A pneumonia lipóide é uma entidade rara, resultante da microaspiração de emulsões lipídicas.<sup>(1)</sup>

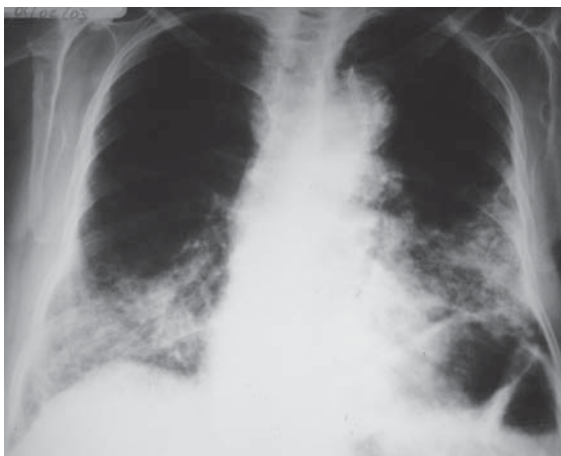

Figura 1 - Radiografia simples do tórax em pósterio-anterior, mostrando opacificações bilaterais, de predomínio basal

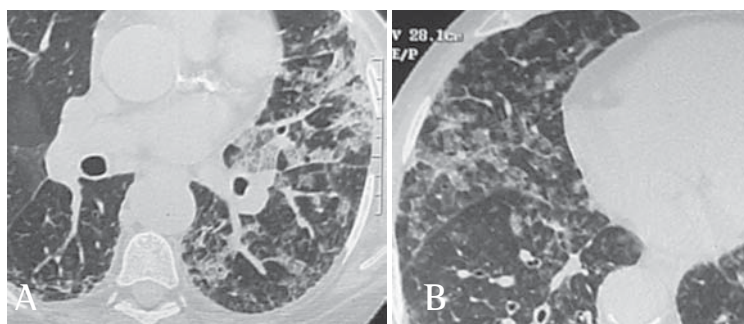


Figura 2 - A) Tomografia computadorizada de alta resolução do tórax, mostrando padrão de pavimentação em mosaico, predominante nos lobos inferiores; B) Tomografia computadorizada de alta resolução do tórax, mostrando infiltrado alveolar de predomínio basal, e áreas com padrão de pavimentação em mosaico

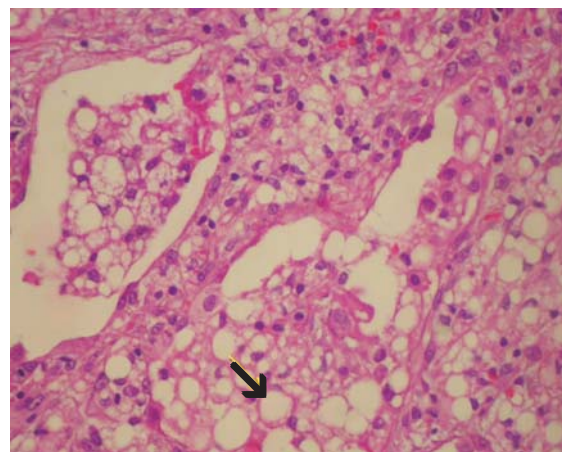


Figura 3 - Biópsia pulmonar. Observa-se preenchimento alveolar difuso, à custa de macrófagos volumosos, com vacúolos no citoplasma e núcleos rechaçados para a periferia (seta), em meio a material globuloso e algumas células epiteliais

A forma crônica, mais comum, decorre da ingestão prolongada de laxantes à base de óleo mineral para tratamento de constipação intestinal. Exposições menos comuns são a aplicação de óleo mineral na cavidade nasal ou na face, ou o uso repetido de colírios que o contenham. Idosos e portadores de doença de refluxo gastroesofágico, dificuldades na deglutição ou acalasia estão sob maior risco.<sup>(1-2)</sup> Note-se que a paciente tinha longa história de doença de refluxo gastroesofágico, tendo sido inclusive submetida a fundoplicatura para seu tratamento. A persistência de aspiração após fundoplicatura pode decorrer de falha desse procedimento, como descrito em cinco de 39 pacientes em uma série.<sup>(3)</sup> Casos de pneumonia lipóide aguda podem resultar da aspiração acidental de misturas hidrocarbonadas, como em engolidores de fogo.<sup>(4)</sup> O quadro clínico na forma crônica caracteriza-se por dispnéia e tosse de evolução insidiosa.

A radiologia simples mostra opacidades basais ou difusas ou, eventualmente, uma massa solitária de baixa densidade, denominada “parafinoma”.<sup>(5)</sup> A tomografia computadorizada de alta resolução revela consolidação de baixa atenuação, opacidade em vidro fosco ou padrão de pavimentação em mosaico,<sup>(1,5-8)</sup> como observado no presente caso.

O diagnóstico é sugerido pela história clínica detalhada, sendo confirmado preferencialmente pelo encontro de lipídios livres ou no interior de vacúolos de células alveolares no lavado broncoalveolar. Caso este não seja confirmatório, lança-se mão de biópsia transbrônquica ou cirúrgica. No caso presente, tendo em vista o diagnóstico diferencial com a linfangite carcinomatosa e as implicações terapêuticas daí decorrentes, optou-se pela biópsia cirúrgica envolvendo mais de um lobo pulmonar. Ocasionalmente a doença é diagnosticada quando da realização de biópsia pulmonar para esclarecimento de pneumonia comunitária não responsiva a antibioticoterapia.<sup>(9-10)</sup>

O tratamento baseia-se na suspensão da exposição ao agente oleoso. O uso de corticosteróides não parece ser benéfico. O prognóstico é pouco previsível, parecendo ser pior nos idosos. Frequentemente não se observa melhora clínica após a suspensão do agente ofensivo.<sup>(1,6)</sup> Portadores de pneumonia lipóide podem sofrer episódios recorrentes de pneumonia ou superinfecção por micobactérias atípicas ou *Aspergillus spp.*<sup>(11)</sup> Casos de superinfecção por micobactérias atípicas cursam

com perpetuação da tosse crônica e perda de peso. Esta possibilidade encontra-se presentemente em investigação na paciente descrita.

Em conclusão, a pneumonia lipóide, apesar de rara, deve ser considerada em pacientes com pneumopatia difusa, quando existir história de exposição a potenciais agentes causadores e achados clínico-radiológicos compatíveis.

## AGRADECIMENTOS

Agradecemos ao Dr. Rimarcos Ferreira, Professor Adjunto do Departamento de Patologia da Escola Paulista de Medicina da Universidade Federal de São Paulo, pela gentileza em examinar o material da biópsia pulmonar.

## REFERÊNCIAS

1. Camus P, Bonniaud P, Fanton A, Camus C, Baudaun N, Foucher P. Drug-induced and iatrogenic infiltrative lung disease. *Clin Chest Med.* 2004;25(3):479-519.
2. Robinson GV, Kanji H, Davies RJO, Gleeson FV. Selective pulmonary fat aspiration complicating oesophageal achalasia. *Thorax.* 2004;59(2):180.
3. Hatch KF, Daily MF, Christensen BJ, Glasgow RE. Failed funduplications. *Am J Surg.* 2004;188(6):786-91.
4. Junge B, Popp W, Ruehm S, Rettenmeier AW, Duhrsen U, Runzi M. Fire eater's risk: lipid pneumonia following aspiration of a liquid hydrocarbon mixture. *Pneumologie.* 2002;56(9):547-9. English, German.
5. Adkins D, Bensadoun ES. An 85-year-old man with a lung mass. *Chest.* 2004;125(3):1121-3.
6. Baron SE, Haramati LB, Rivera VT. Radiological and clinical findings in acute and chronic exogenous lipid pneumonia. *J Thorac Imaging.* 2003;18(4):217-24.
7. Chiang IC, Lin YT, Liu GC, Chiu CC, Tsai MS, Kao EL. Exogenous lipid pneumonia: serial chest plain roentgenography and high-resolution computerized tomography findings. *Kaohsiung J Med Sci.* 2003;19(12):593-8.
8. Rossi SE, Erasmus JJ, Volpacchio M, Franquet T, Castiglioni T, McAdams HP. “Crazy-paving” pattern at thin-section CT of the lungs: radiologic-pathologic overview. *Radiographics.* 2003;23(6):1509-19.
9. Tan JS. Nonresponses and treatment failures with conventional empiric regimens in patients with community-acquired pneumonia. *Infect Dis Clin North Am.* 2004;18(4):883-97.
10. Dunn IJ, Marrie TJ, MacKeen AD, Bhan V, Janigan DT. The value of open lung biopsy in immunocompetent patients with community-acquired pneumonia requiring hospitalization. *Chest.* 1994;106(1):23-7.
11. Brown-Elliott BA, Griffith DE, Wallace RJ Jr. Newly described or emerging human species of nontuberculous mycobacteria. *Infect Dis Clin North Am.* 2002;16(1):187-220.